UNIVERSIDADE FEDERAL RURAL DO SEMI-ÁRIDO

PARASITOLOGIA ANIMAL – Profa. Sílvia Ahid

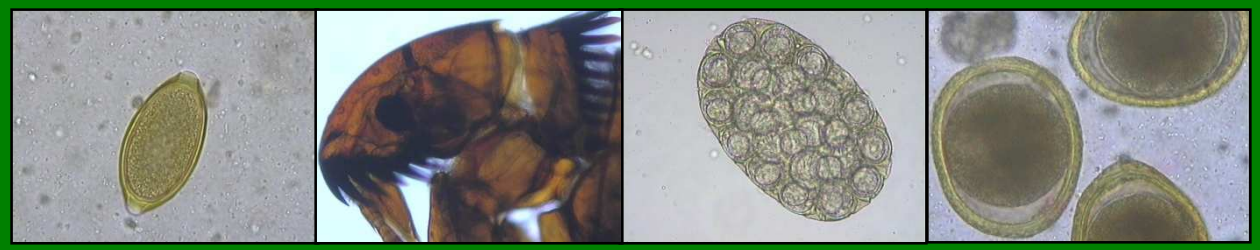

FILO NEMATODA

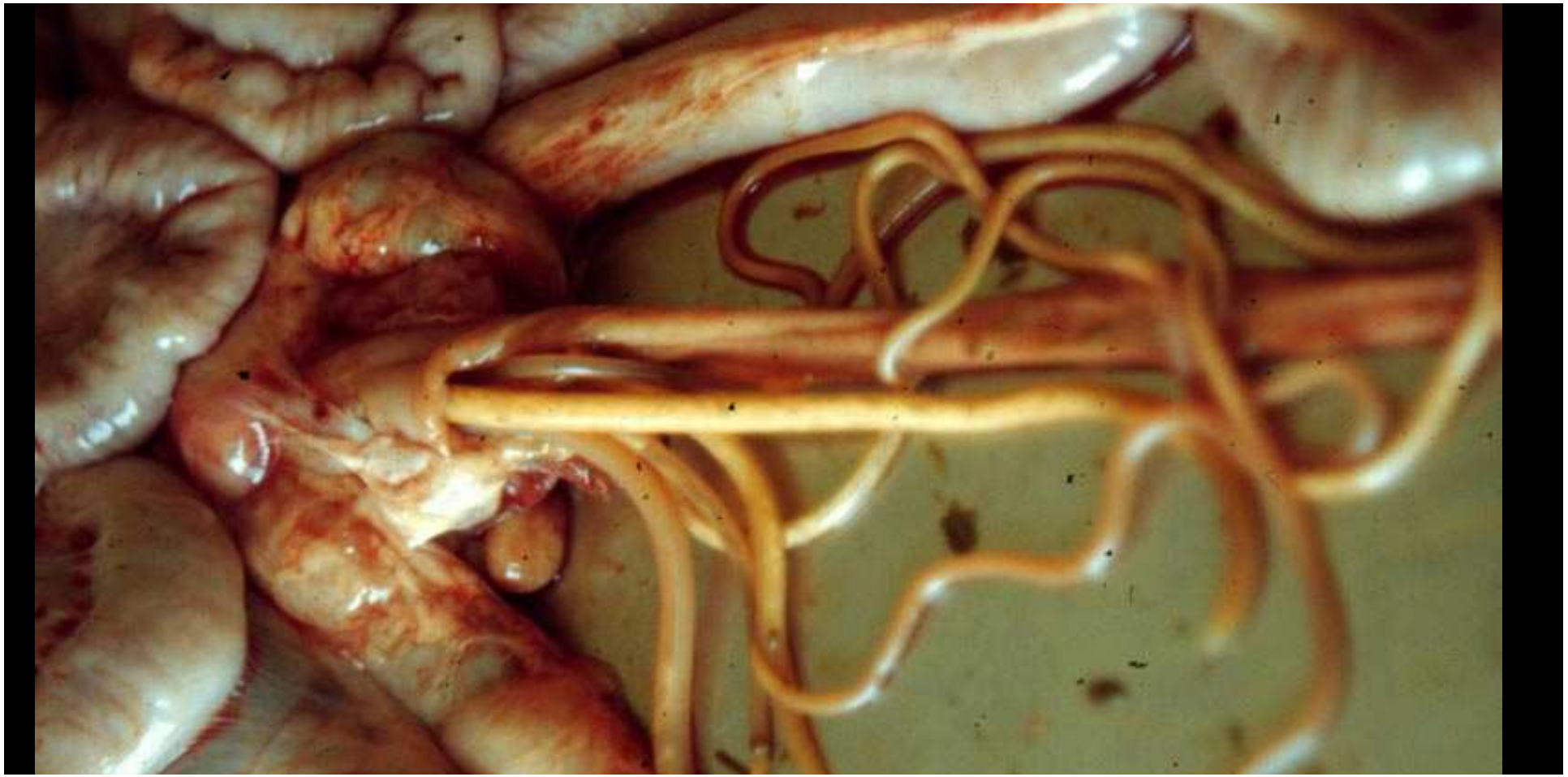

- Corpo cilíndrico, não segmentado
- Ausência de ventosas
- Aparelho digestivo completo
- Adultos dióicos (sexos separados)
- Ciclo monoxeno ou heteroxeno

Parasitas de Cães

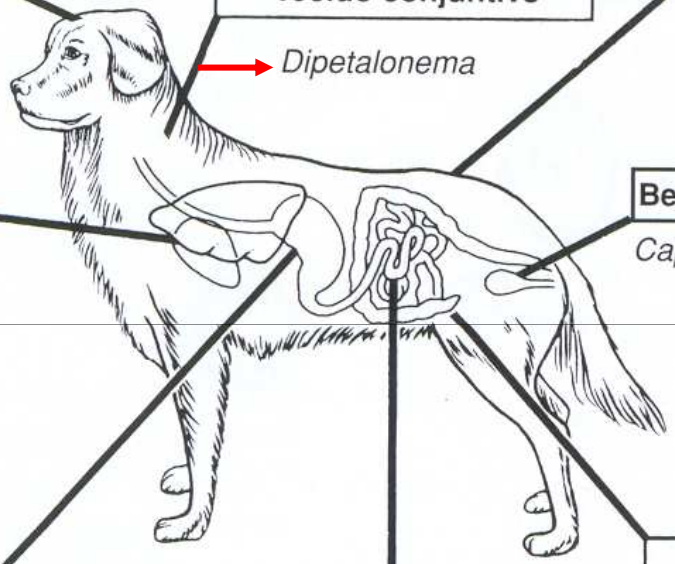

Ectoparasitas

Pulgas – *Ctenocephalides canis*
Ctenocephalides felis
Echidnophaga spp.
Carrapatos – *Ixodes spp.*
Dermacentor spp.
Rhipicephalus sanguinius
Piolhos – *Trichodectes canis*
Linognathus setosus
Ácaros – *Demodex canis*
Otodectes cynotis
Sarcoptes scabei
Moscas – Larvas de *Cuterebra* spp.

Cérebro

Angiostrongylus cantonensis

Tecido conjuntivo

Dipetalonema

Coração e pulmões

Dirofilaria immitis
Filaroides (Oslerus) osleri
Filaroides hirthi
Capillaria aerophila

Bexiga urinária

Capillaria plica

Ceco e cólon

Trichuris vulpis

Estômago

Gnathostoma
Spirocerca
Physaloptera

Intestino delgado

Toxocara canis
Toxascaris leonina
Uncinaria stenocephala
Ancylostoma caninum
Strongyloides stercoralis
Dipylidium caninum
Echinococcus granulosus

Taenia ovis
Taenia serialis
Taenia multiceps
Taenia hydatigena
Taenia pisiformis

Nematoda:
Ancilostomídeos

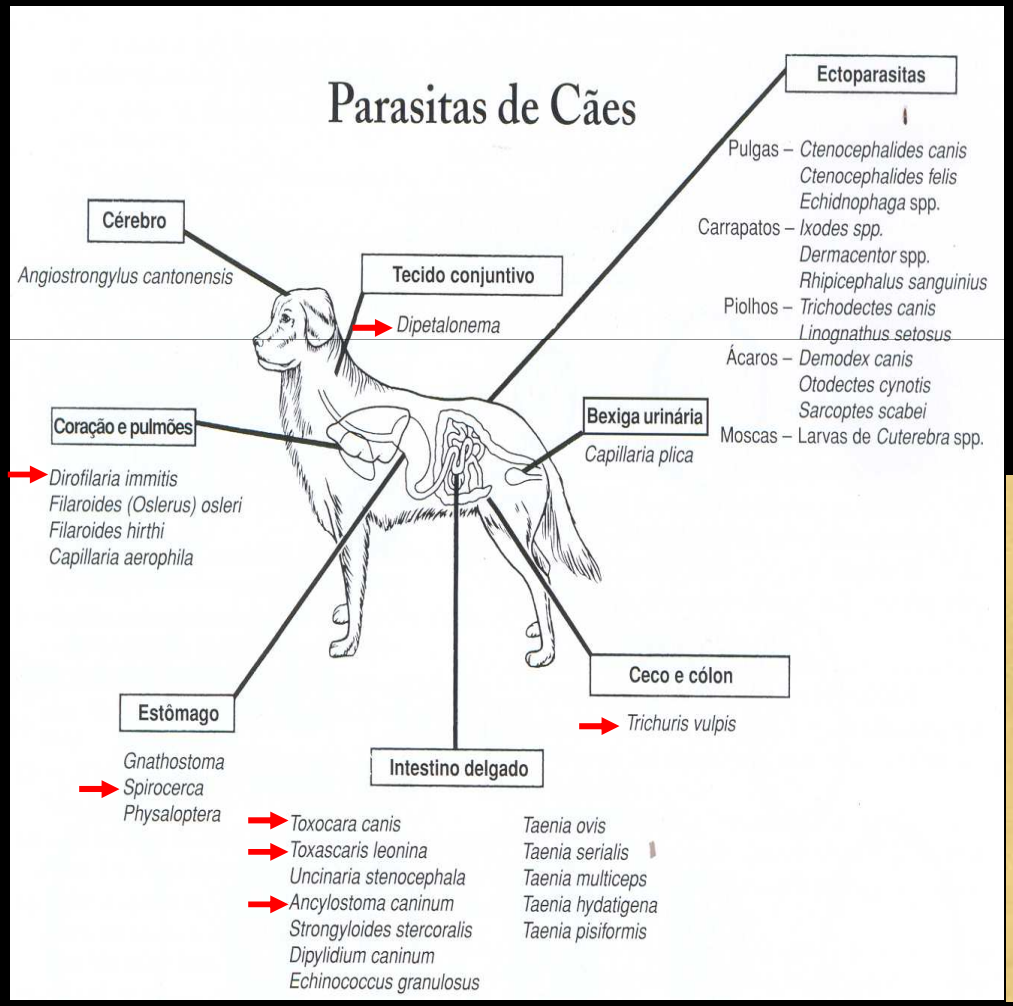

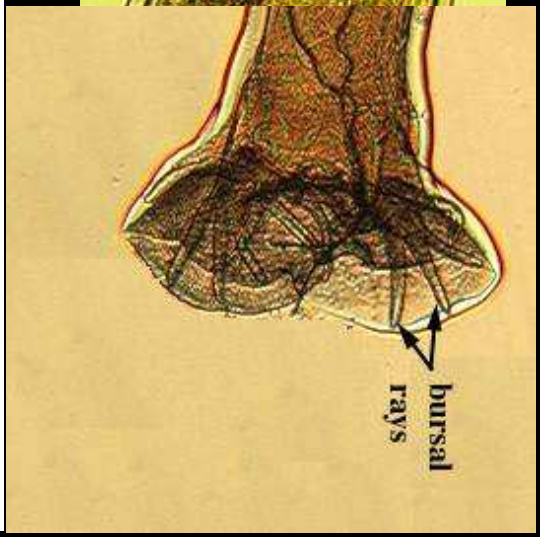

Parasitas de Cães

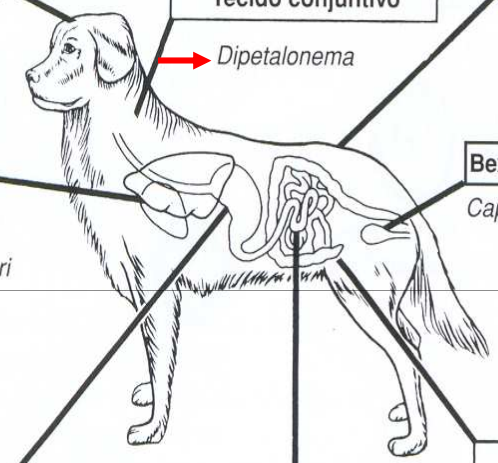

Cérebro

Angiostrongylus cantonensis

Tecido conjuntivo

→ *Dipetalonema*

Ectoparasitas

Pulgas – *Ctenocephalides canis*
Ctenocephalides felis
Echidnophaga spp.
Carrapatos – *Ixodes spp.*
Dermacentor spp.
Rhipicephalus sanguinius
Piolhos – *Trichodectes canis*
Linognathus setosus
Ácaros – *Demodex canis*
Otodectes cynotis
Sarcoptes scabei
Moscas – Larvas de *Cuterebra* spp.

Coração e pulmões

→ *Dirofilaria immitis*
Filaroides (Oslerus) osleri
Filaroides hirthi
Capillaria aerophila

Bexiga urinária

Capillaria plica

Estômago

Gnathostoma
→ *Spirocerca*
Physaloptera

Intestino delgado

→ *Toxocara canis*
→ *Toxascaris leonina*
Uncinaria stenocephala
→ *Ancylostoma caninum*
Strongyloides stercoralis
Dipylidium caninum
Echinococcus granulosus

Taenia ovis
Taenia serialis
Taenia multiceps
Taenia hydatigena
Taenia pisiformis

Ceco e cólon

→ *Trichuris vulpis*

PARASITOSES DE CÃES E GATOS

DANOS CAUSADOS À SAÚDE DOS CÃES E GATOS

Comprometimento na digestão e absorção dos alimentos

Menor aproveitamento dos nutrientes

Falta de apetite

Perda de peso

Fraqueza

Pêlos eriçados e sem brilho

Aumento de volume e dor abdominal

Vômitos e diarréia (obstrução)

Anemia

PARASITOSES DE CÃES E GATOS

COMO OS ANIMAIS PODEM SE INFECTAR ?

- **Ingestão de ovos (*maioria*)**
  - **Ingestão de água ou alimento contaminados**
- **e/ou larvas de terceiro estagio no ambiente contaminados por fezes**
  - **Penetração ativa de larvas através da pele do animal (*Ancylostoma, Dirofilaria, Strongyloides)***
- **Ingestão de hospedeiros intermediários (pulgas, piolhos, roedores) contendo larvas dos vermes encistadas nos tecidos**
- **Passagem de larvas da fêmea para os filhotes via: (*Ancylostoma, Toxocara, Strongyloides)***
  - **Transplacentária**
  - **Leite**

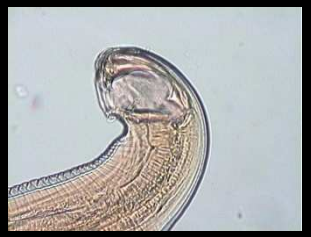

PARASITOSES DE CÃES E GATOS

CONTROLE E PROFILAXIA

I - DESVERMINAÇÃO

Objetivo

Limitar a eliminação de ovos e larvas nas fezes e reduzir o número de estágios infectantes no ambiente

Método:

Adultos devem ser vermifugados a cada 6 meses

Filhotes a partir dos 15 dias de idade

PARASITOSES DE CÃES E GATOS

CONTROLE E PROFILAXIA

II – LIMPEZA E DESINFECÇÃO DO MEIO AMBIENTE

Os pisos dos canis devem ser de cimento, concreto ou lajota para facilitar a **remoção das fezes**

Utilizar para limpeza **água** sob pressão

PARASITOSES DE CÃES E GATOS

ANCYLOSTOMA SP

ORDEM: STRONGYLIDA

FAMÍLIA: ANCYLOSTOMATIDAE

ESPÉCIES:

Ancylostoma caninum
Ancylostoma braziliense } **CÃES**

Ancylostoma tubaeforme **GATOS**



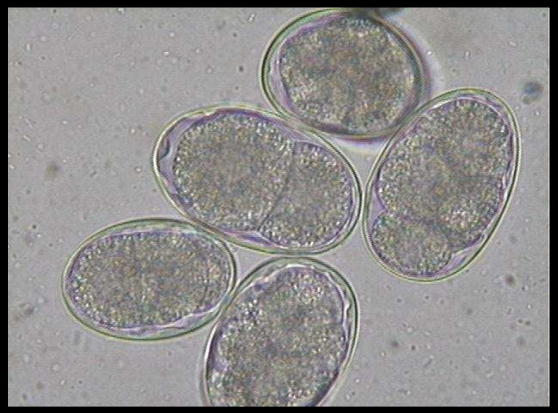

Hematófagos
Ciclo: monoxeno

Ancilostomatídeos: *Ancylostoma*

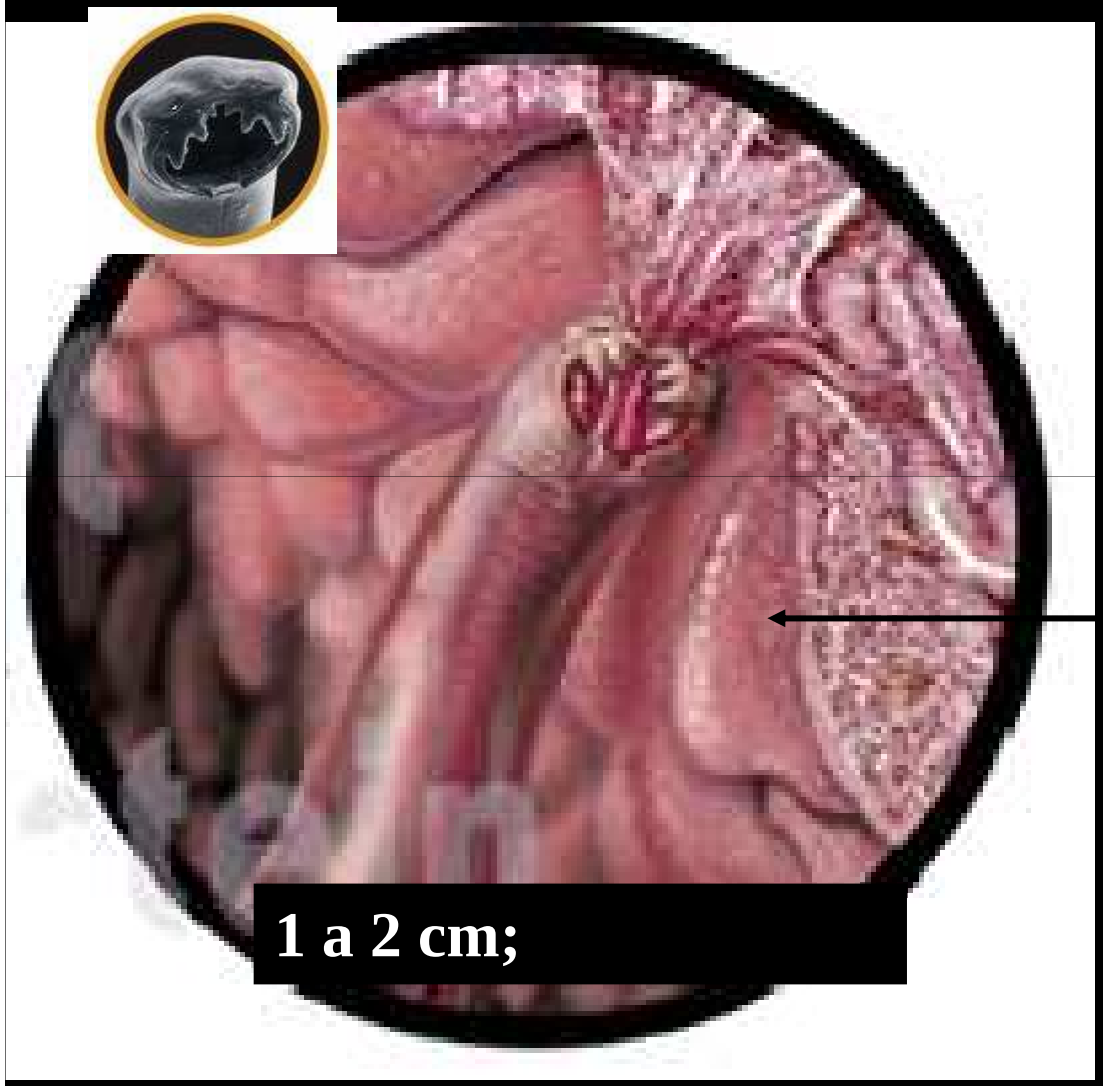

Localização: Intestino delgado

Cão, gato e raposa

A. caninum (Canideos)*

A. braziliense (C-G)**

A. tubaeforme (G)*

Cápsula bucal com dentes marginais:
***3 pares**
****2 pares.**
Ciclo direto.
Forma infectante: L3

CÁPSULA BUCAL

03 pares de dentes

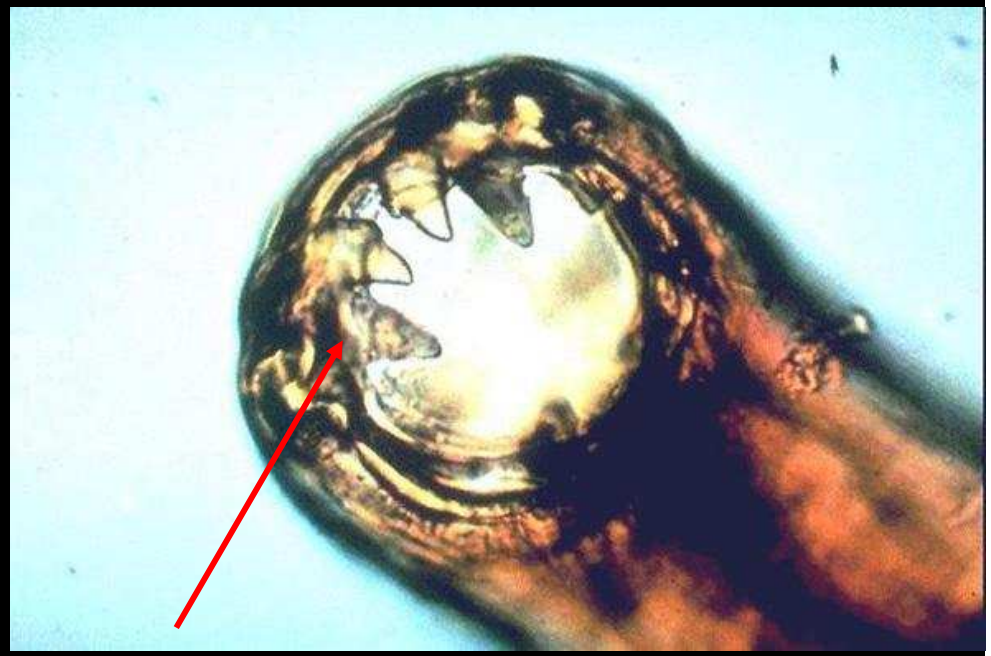

Detalhe da bolsa copuladora.

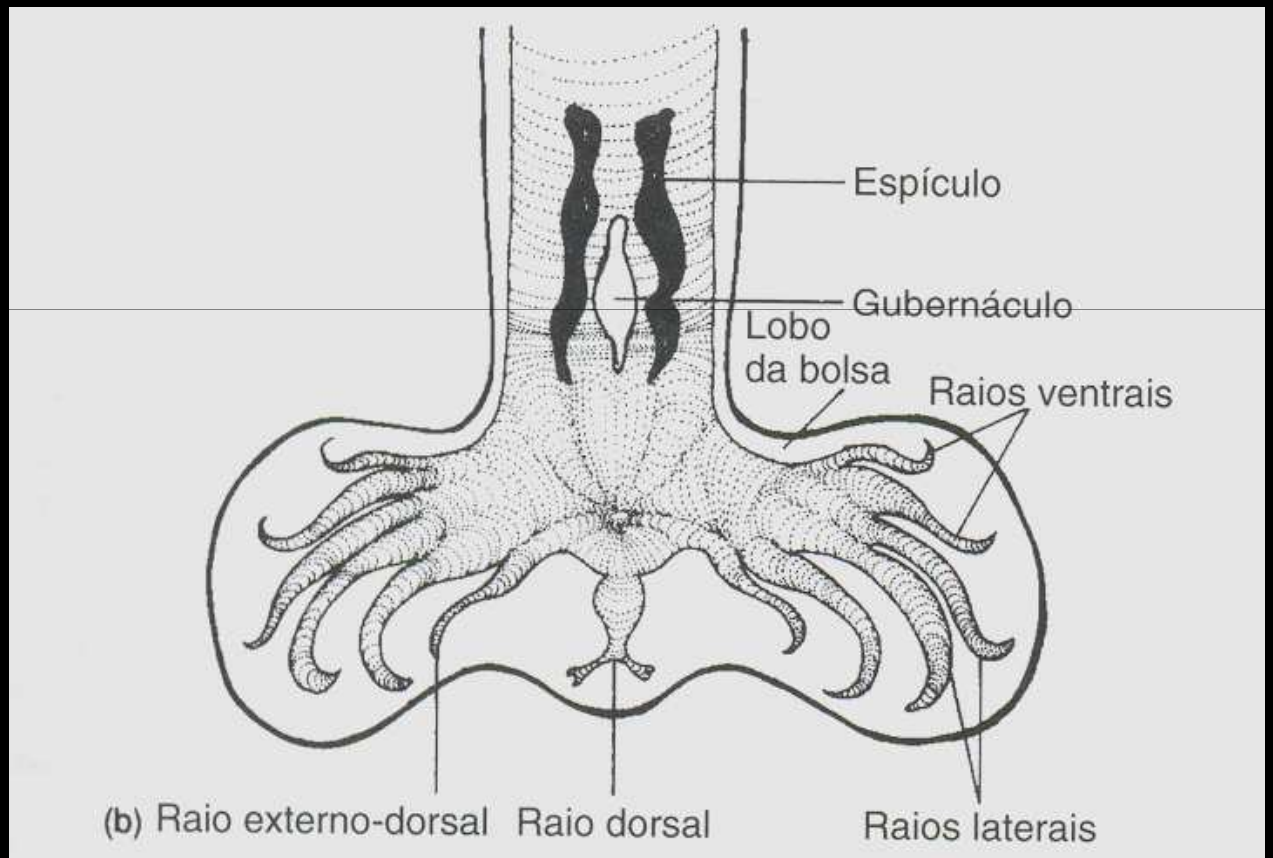

Fig. 7 Modificações cuticulares de nematóides. (a) Anterior; (b) Posterior do macho.

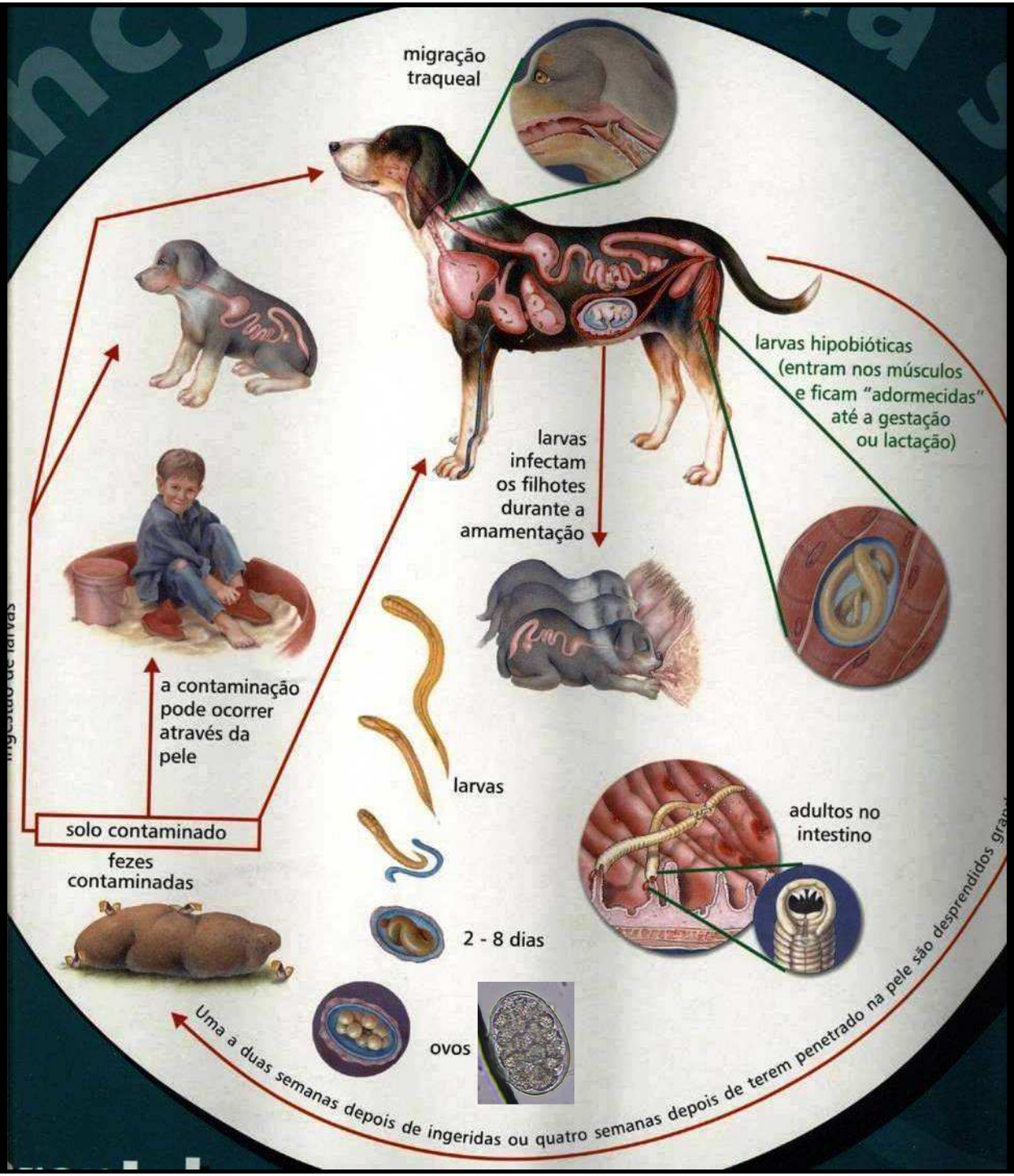
migração traqueal
larvas hipobióticas (entram nos músculos e ficam "adormecidas" até a gestação ou lactação)
larvas infectam os filhotes durante a amamentação
a contaminação pode ocorrer através da pele
solo contaminado
fezes contaminadas
larvas
2 - 8 dias
ovos
adultos no intestino
Uma a duas semanas depois de ingeridas ou quatro semanas depois de terem penetrado na pele são desprendidos

PARASITOSES DE CÃES E GATOS

Ancylostoma SP - CICLO DE VIDA

L3 – larva infectante no ambiente

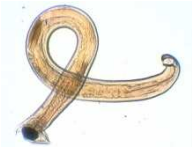

Ingestão e penetração na Mucosa bucal

→ **L4 e L5 no intestino** → **Ovos**

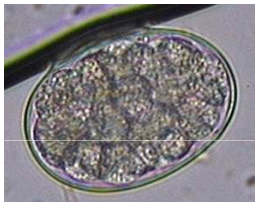

↓

Penetração Cutânea → pulmões

L3 – Migração ascendente para a traquéia

L4 - Vai para o esôfago e é deglutida

↓

intestino delgado

L5 – adulta

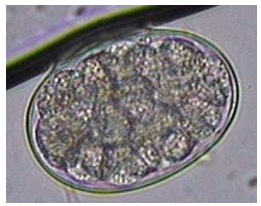

Ancylostoma sp - CICLO DE VIDA

INFECÇÃO TRANSMAMÁRIA

CADELAS SUSCEPTÍVEIS:

L3
pulmões

MUSCULATURA ESQUELÉTICA

L3 – Permanece inativa (hipobiose) até a prenhez da cadela.

Quando ocorre a **gestação,** elas são **reativadas** e são eliminadas no **leite** por um período de até **3 semanas após o parto**

L3 – ingerida no leite pelos filhotes

L4 e L5 – Intestino dos filhotes

Ancylostoma sp

- **Período pré- patente: 2 a 3 semanas**
- **Vermes ovopositores prolíferos, cão pode eliminar milhões de ovos por dia**
- **Infecção transmamária produz anemia grave em filhotes (3° semanas de vida)**
- **L3 nos tecidos da cadela pode ser reativada meses ou anos depois (stress, corticosteróide) e migrar para o intestino voltando a produzir ovos**

Ancylostoma sp

- **Cada verme remove 0,1 ml de sangue diariamente**
- **Penetração cutânea causa eczema e irritação local**
- **A infecção da cadela em uma única ocasião pode produzir infecções transmamárias em pelo menos 3 ninhadas consecutivas**
- **Filhotes pode estar fortemente anêmicos e ainda não possuírem ovos nas fezes**

LARVAS MIGRANS

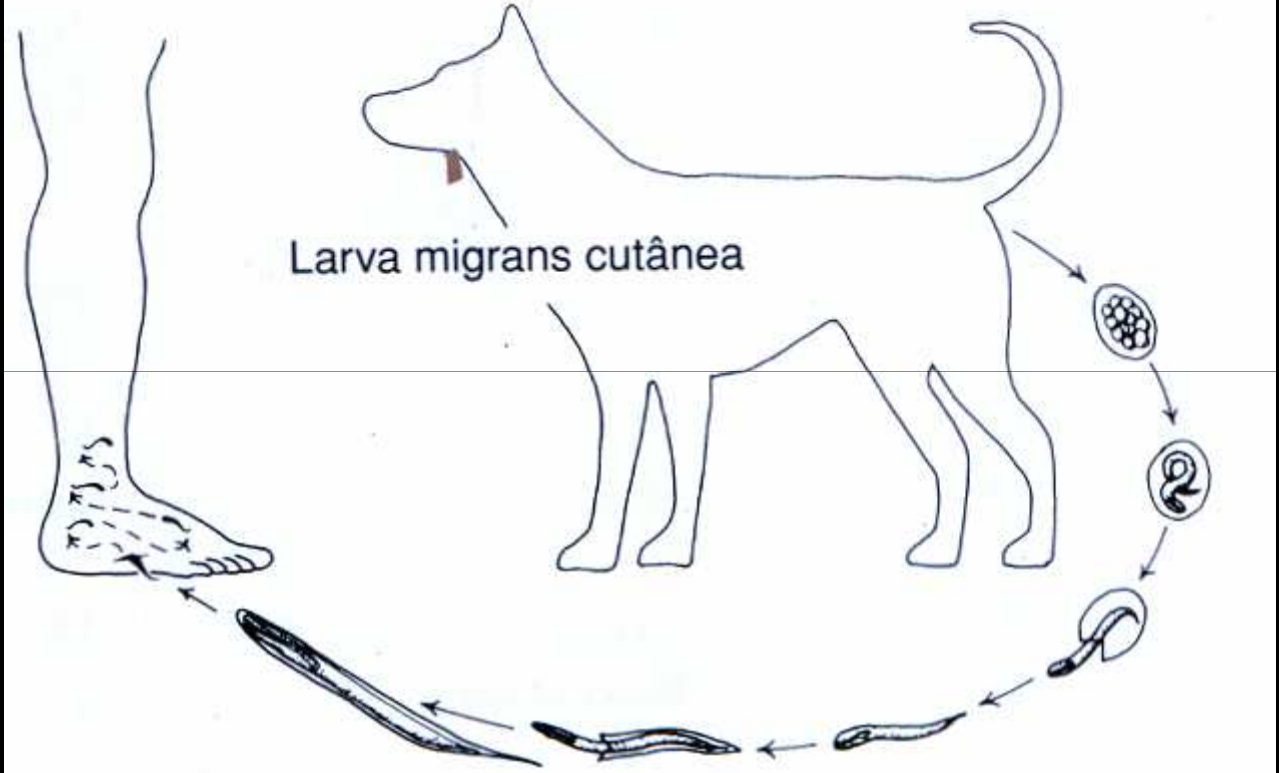

Figura 10 – Larva migrans cutânea (erupções serpiginosas) causada por *Ancylostoma* spp. (ver adiante).

Ancylostoma braziliensis e A. caninum

AGENTE ETIOLÓGICO DA LARVA MIGRANS CUTÂNEA

BICHO GEOGRÁFICO - DERMATITE SERPINGINOSA

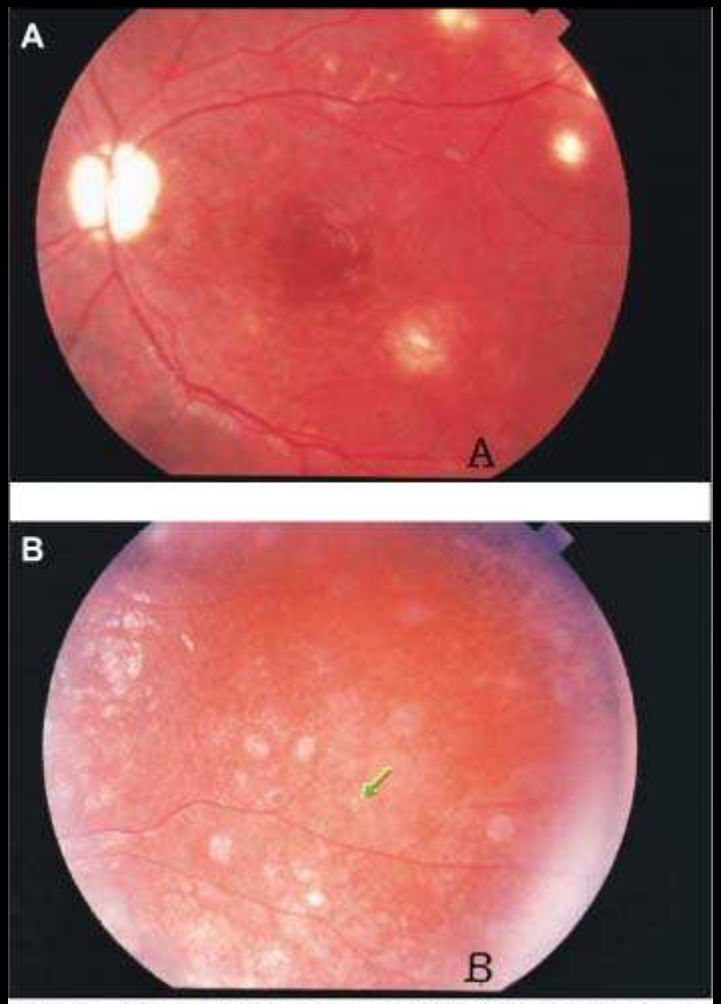

Figura 1 - Retinografia demonstrando: A) Quadro de alterações no epitélio pigmentário, estreitamento vascular e atrofia óptica; B) Larva subretiniana (seta)

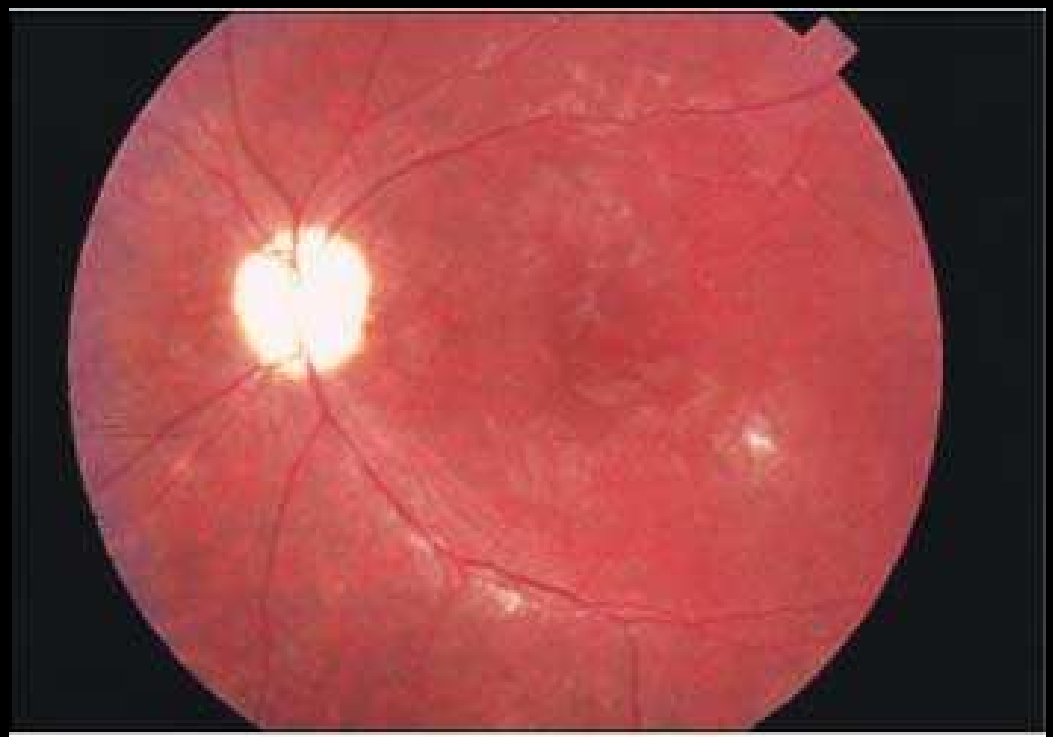

Figura 3 - Retinografia mostrada das alterações do epitélio pigmentário após tratamento (fotocoagulação com laser de argônio)

CASELLA, Antônio Marcelo Barbante, MACHADO, Roberto Augusto, TSURO, Andréa *et al*. **Seria o *Ancylostoma caninum* um dos agentes da neurorretinite sub-aguda difusa unilateral (D.U.S.N.) no Brasil?**. *Arq. Bras. Oftalmol.*, Sept./Oct. 2001, vol.64, no.5, p.473-476. ISSN 0004-2749.

PARASITOSES DE CÃES E GATOS

ORDEM: ASCARIDIDA

FAMÍLIA: ASCARIDAE

GENERO: *Toxocara*

- Expansão cervical
- Esôfago com bulbo

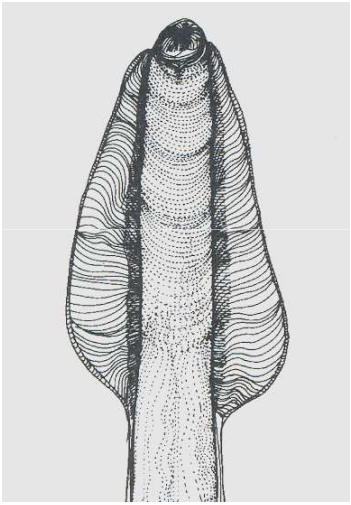

PARASITOSES DE CÃES E GATOS

Toxocara sp

ESPÉCIES:

Toxocara canis → CÃES

Toxocara cati → GATOS

Toxascaris leonina → CÃES E GATOS



Asa cervicais

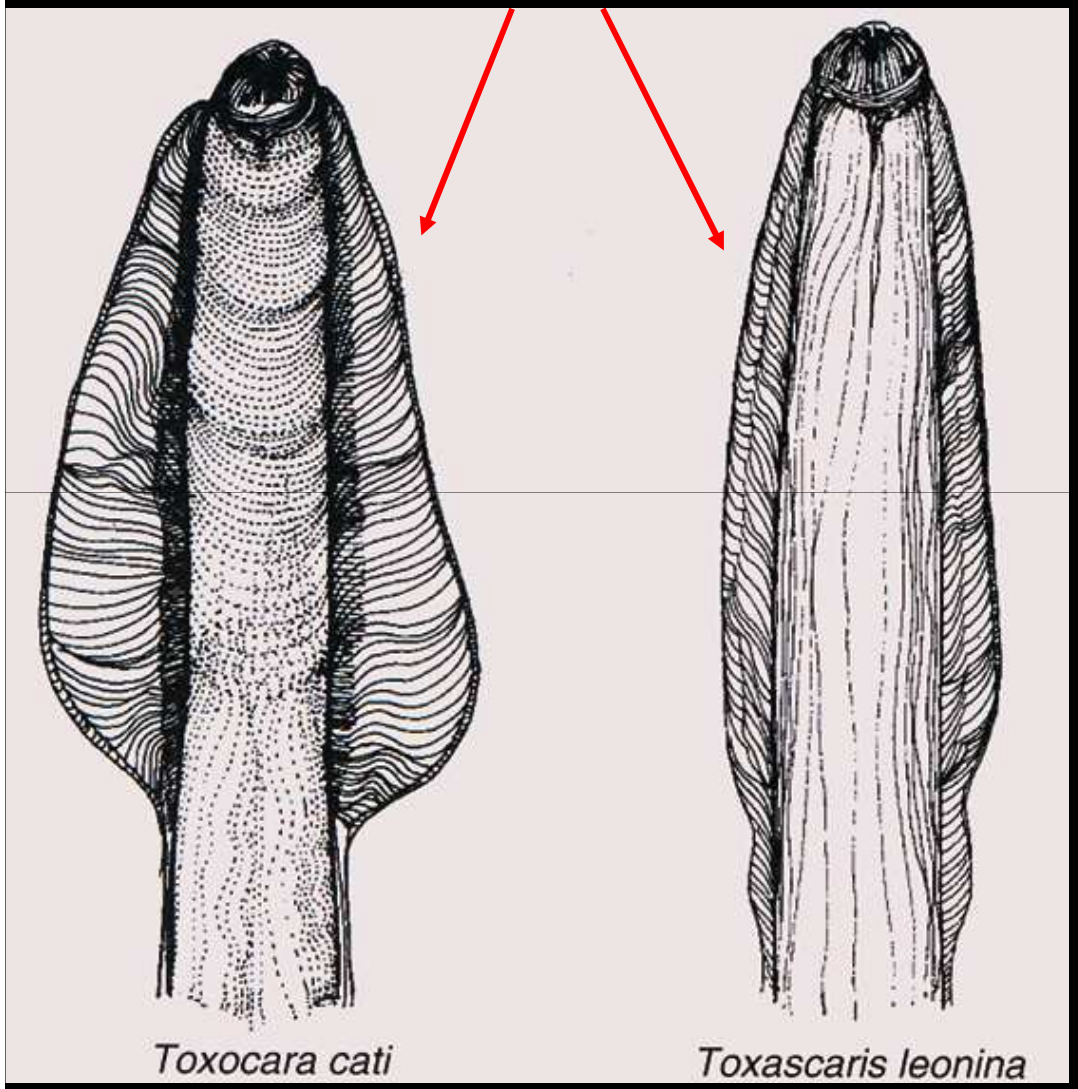

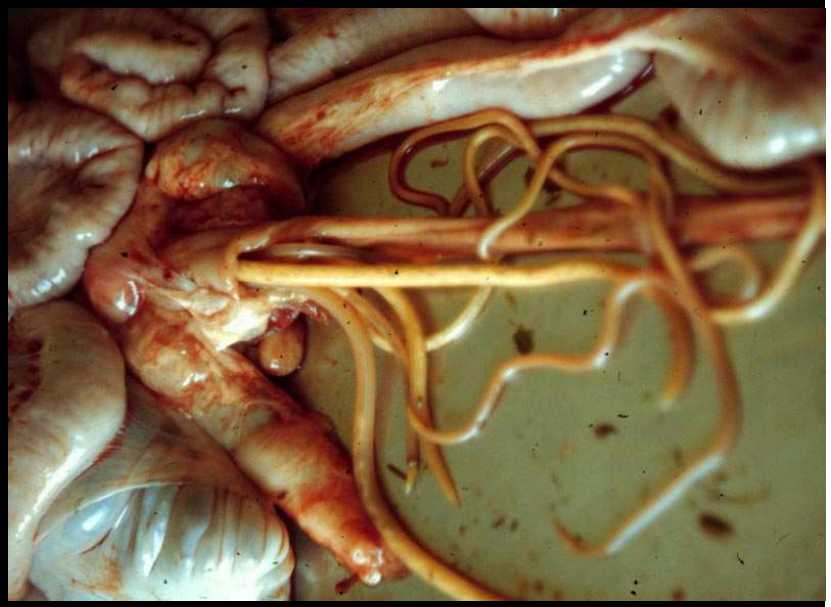

Toxocara cati

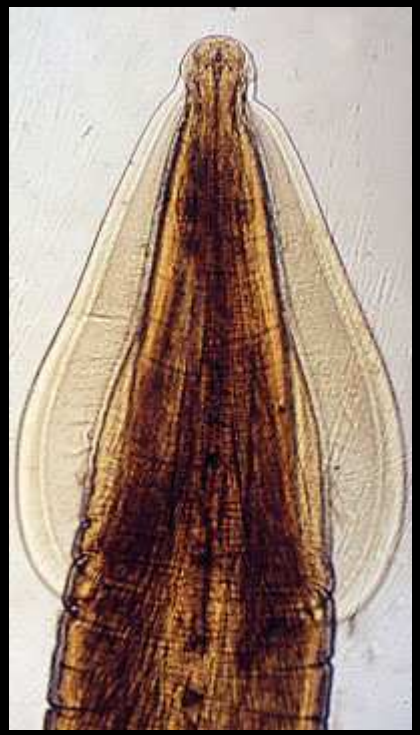

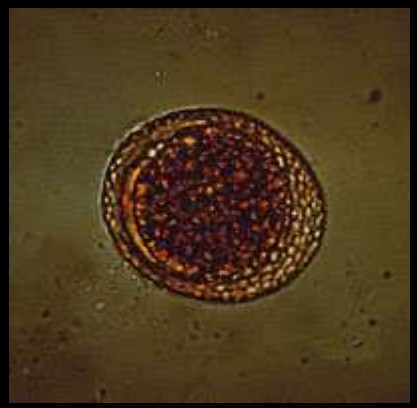

Toxascaris leonina

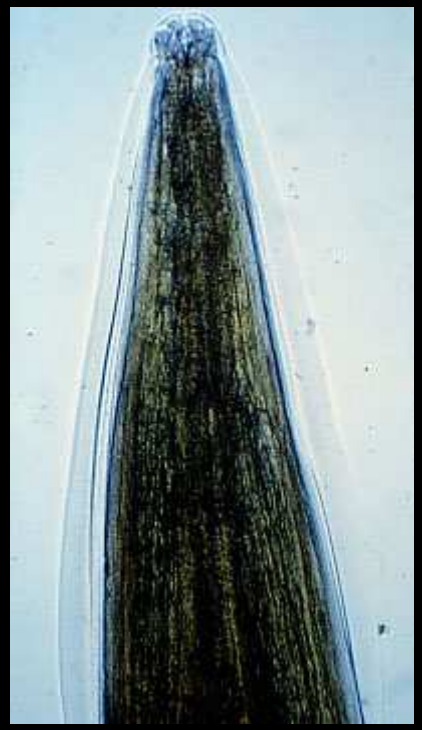

Toxocara canis

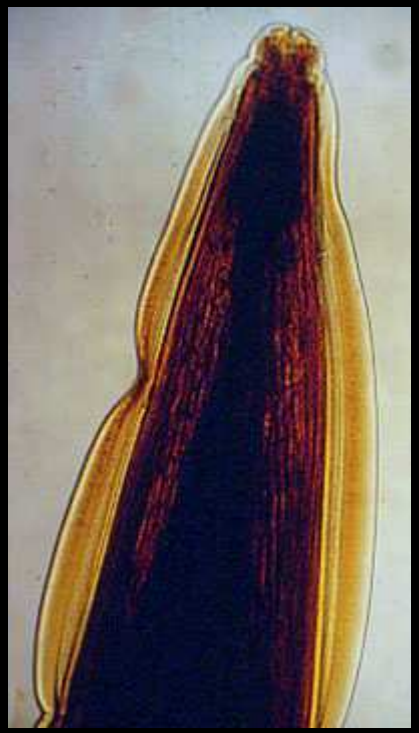

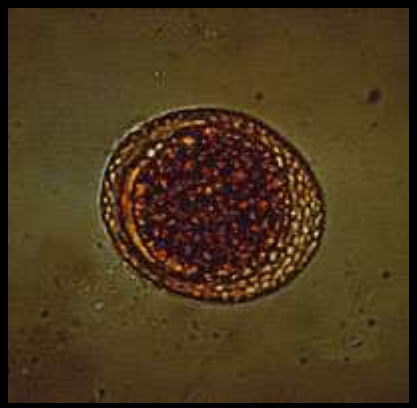

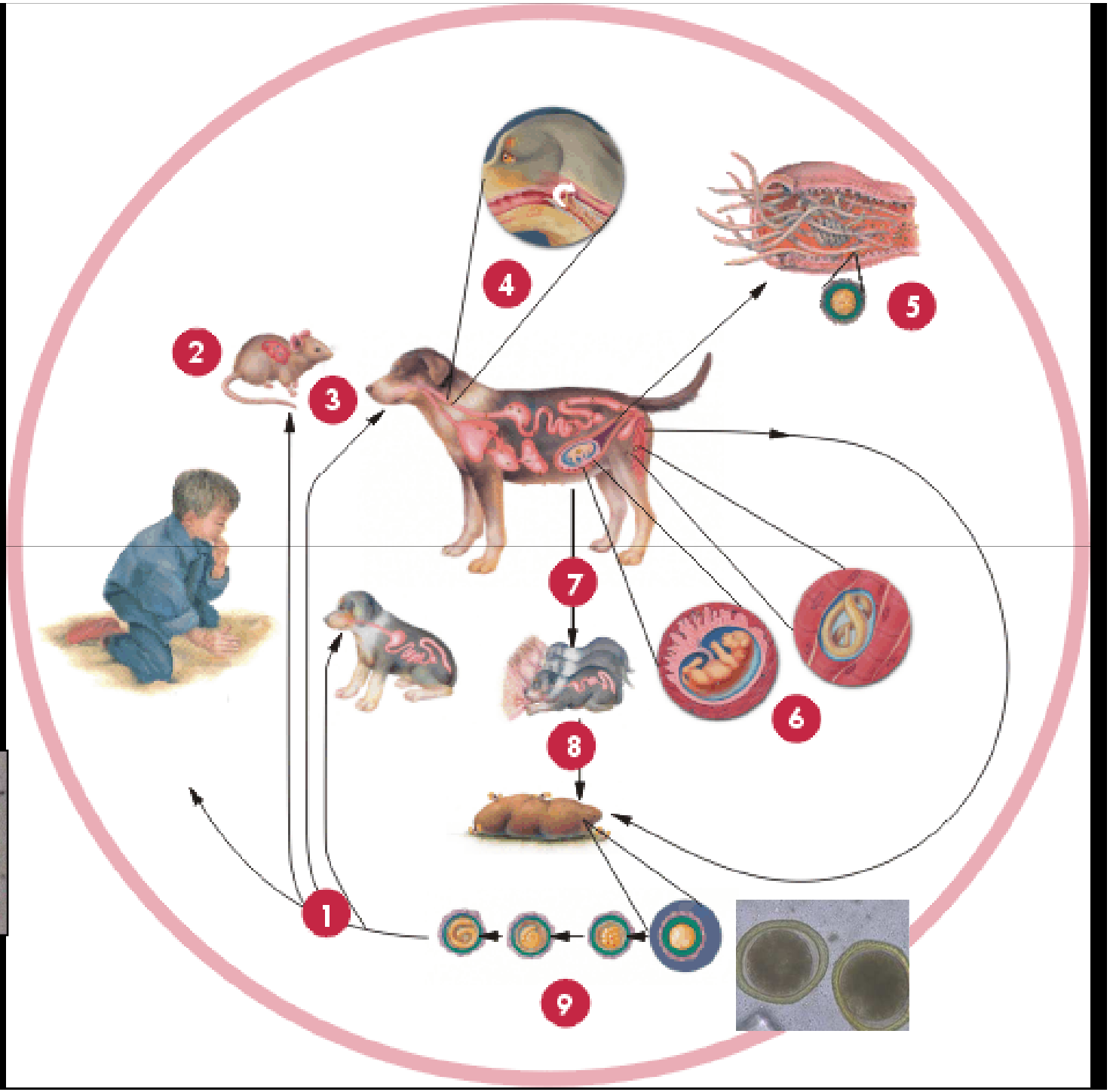
1
2
3
4
5
6
7
8
9

Verme adulto no intestino

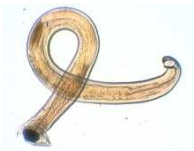

Ovos unicelulares nas fezes

Toxocara canis

4 semanas

Esôfago

Traquéia

Pulmão **(L3)**

Fígado

Ovos ingeridos (até 3 meses de idade)

Ovos contendo **L2** infectante no solo

Cão come o hospedeiro paratênico

Ovos ingeridos por um Hospedeiro Paratênico

MIGRAÇÃO SOMÁTICA

Larva infectante (L2) encistada nos tecidos do H. Paratênico

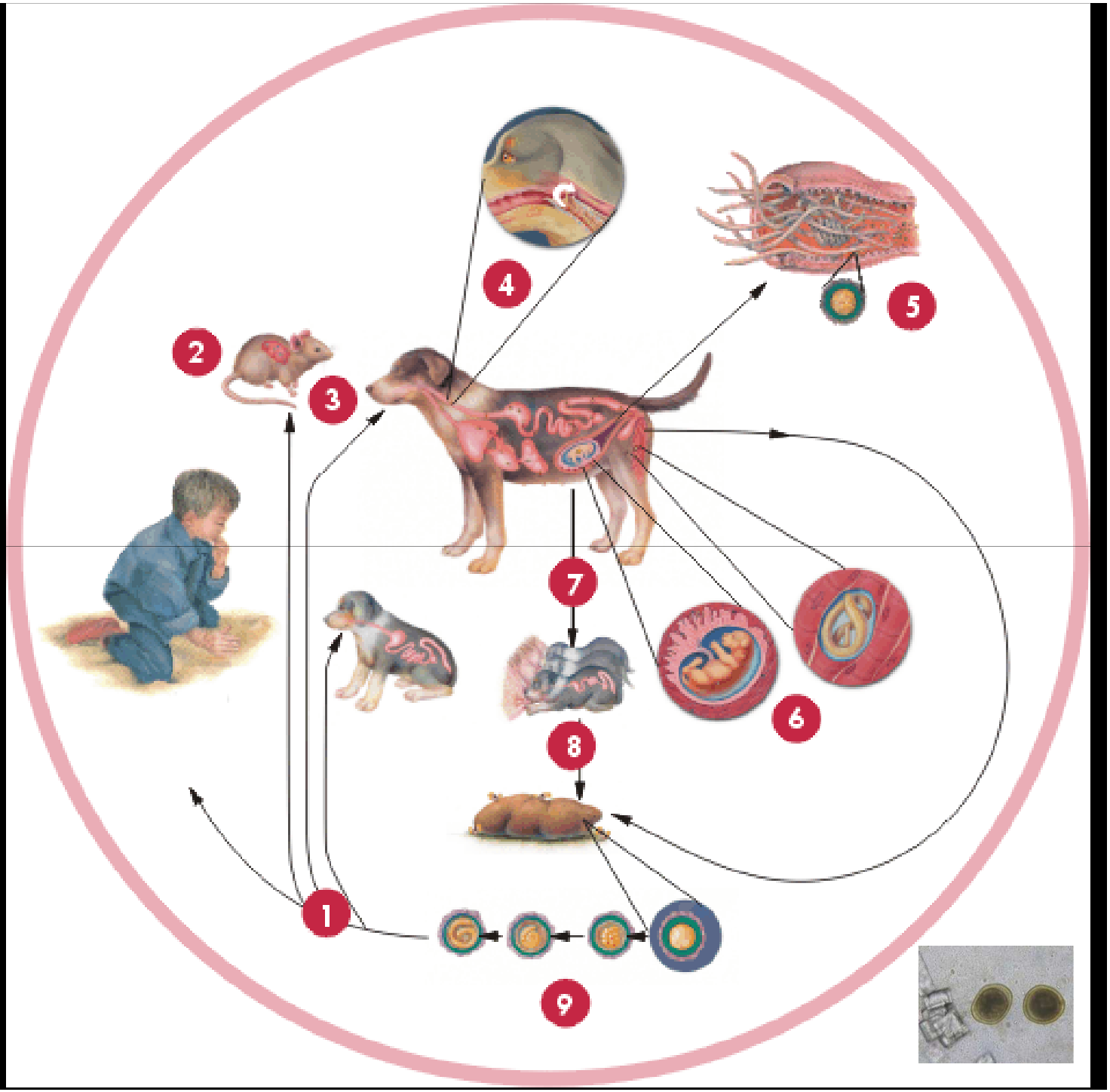
1
2
3
4
5
6
7
8
9

Verme adulto no intestino

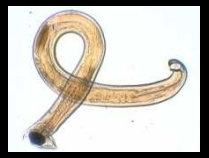

Ovos unicelulares nas fezes

No **recém nascido**, migram - traquéia e esôfago completando o ciclo no intestino

L3
LEITE

larvas L3 no pulmão do feto

4 semanas

Larvas L3 reativadas 3 semanas antes do parto

MIGRAÇÃO SOMÁTICA

Ovos ingeridos por um cão
(> 6 meses de idade)

L2 se cadela
(Musculatura esquelética)
(Fígado, pulmão, cérebro, coração)

Ovos contendo **L2** infectante no solo

PARASITOSES DE CÃES E GATOS

Toxocara canis

- Período pré- patente: 2 a 3 semanas
- Vermes ovopositores prolíferos e ovos bastante resistentes no ambiente
- Infecção transmamária produz infecção grave em filhotes
- Não há qualquer migração de larvas no filhote após infecção pelo leite

Toxocara canis

- **L3 nos tecidos da cadela pode ser reativada e ao invés de ir para o útero, completam a migração normal e os vermes adultos no intestino produzem um aumento transitório de ovos nas fezes semanas após o parto**

PARASITOSES DE CÃES E GATOS

Toxocara canis

- A cadela uma vez infectada abriga larvas suficientes para contaminar todas as suas ninhadas subseqüentes
- Quando um cão ingere L2 nos tecidos do hospedeiro paratênico, não ocorre migração somática ficando as larvas restritas ao trato alimentar.

PARASITOSES DE CÃES E GATOS

Toxocara canis – PATOGENIA E SINTOMAS

- EDEMA PULMONAR
- PNEUMONIA

} TOSSE
AUMENTO DA FREQÜÊNCIA RESPIRATÓRIA
CORRIMENTO NASAL

- ANOREXIA
- OBSTRUÇÃO DA LUZ INTESTINAL
- VÔMITO
- DIARRÉIA OCASIONAL
- AUMENTO DE VOLUME ABDOMINAL
- CONVULSÕES NERVOSAS ??

Toxocara canis

AGENTE ETIOLÓGICO DA LARVA MIGRANS VISCERAL

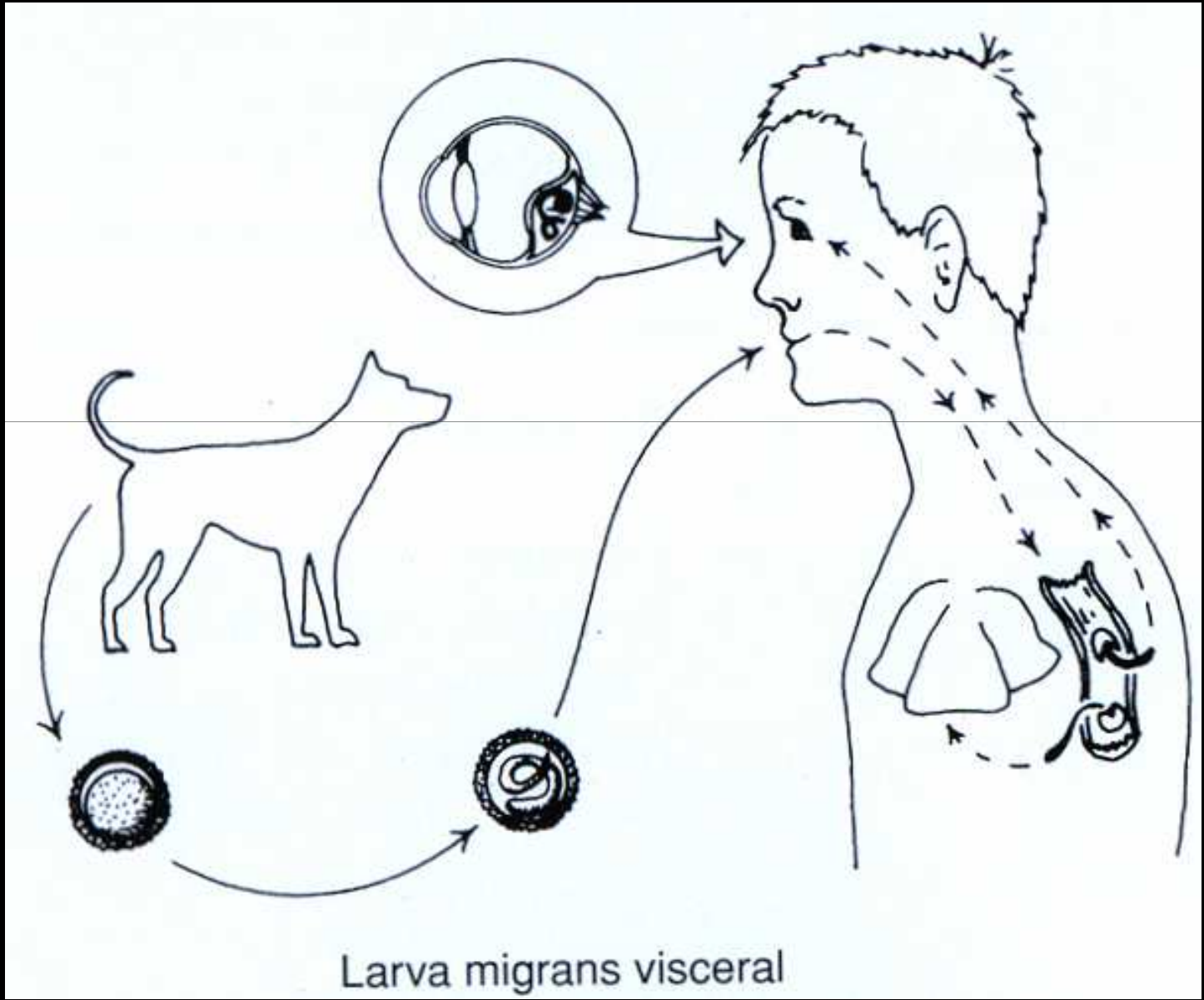

PREVALÊNCIA: *Toxocara canis* em humanos

E.U.A: 6.7% / CANADÁ: 4.7% / REINO UNIDO: 3.8% / HOLANDA 7.1% / AUTRALIA: 7% / JAPÃO: 4% / ZIMBABWE: 16.4% / AMERICA LATINA: 29.1% / TURQUIA: 44.28%

LOCAIS PRINCIPAIS

FÍGADO

SNC

OLHO

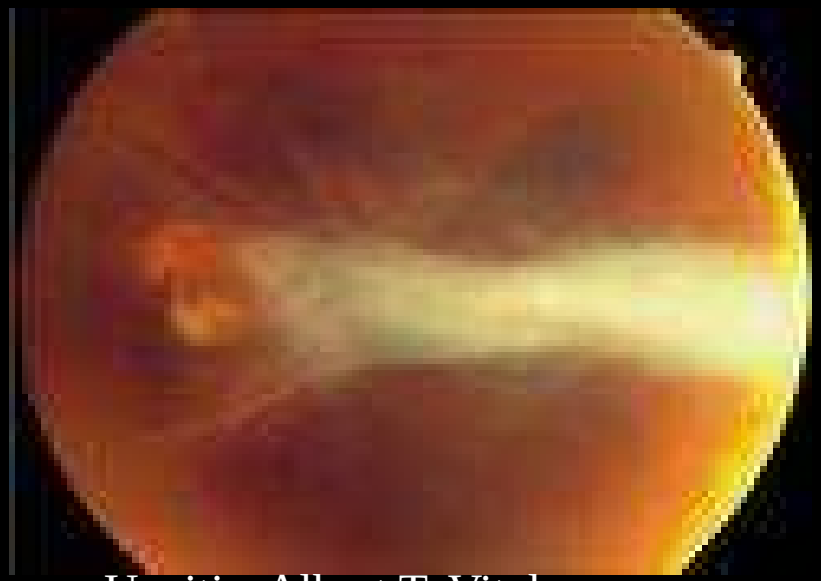

Uveitis: Albert T. Vitale

Larva migrans visceral: relato de caso Visceral larva migrans: case report. A. B. Machado; M. E.Achkar

- Paciente de Florianópolis, iniciou com lesões da pele pruriginosas na região periumbilical, com progressão rápida em poucos dias.

Figura 1: Dorso do paciente exibindo extenso comprometimento.
Figure 1: Back of patient, presenting extensive involvement

Figura 2: Presença de diversas lesões papulo-eritematosas, agrupadas e confluentes em região anterior do tronco.
Figure 2: Presence of diverse papular-erythematous lesions in groups and confluent in the anterior region of the trunk

PARASITOSES DE CÃES E GATOS

Toxascaris leonina

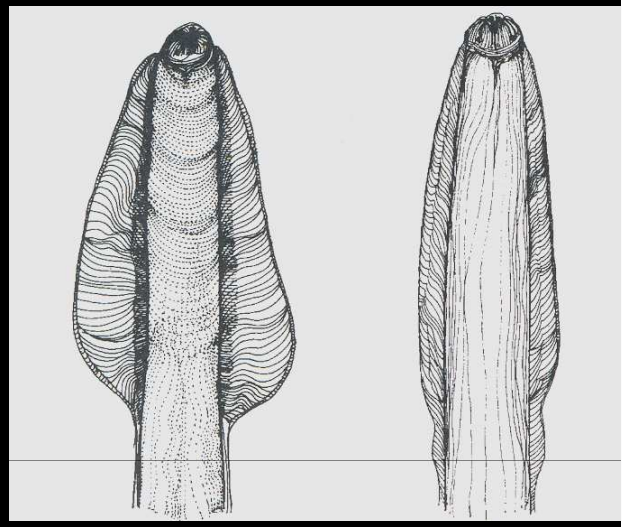

Morfologia:

- **Corpo esbranquiçado (rosado);**
- **Expansão cervical: longa**
- **Ovos: casca espessa e lisa**

H D: caninos e felinos (dom e selv)

Localização: ID

Ciclo evolutivo

intestino delgado(L2, L3, L4 e adulto)

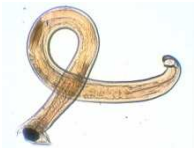

Ovos contendo **L2** infectante no solo

Ausência de migração pulmonar

Ovos ingeridos por um Hospedeiro Paratênico

MIGRAÇÃO SOMÁTICA

Larva infectada **(L2)** encistada nos tecidos do H. Paratênico

PARASITOSES DE CÃES E GATOS

Trichuris vulpis

- **OVO UNICELULAR BIOPERCULADO, RESISTENTES**

TRICHURIS VULPIS

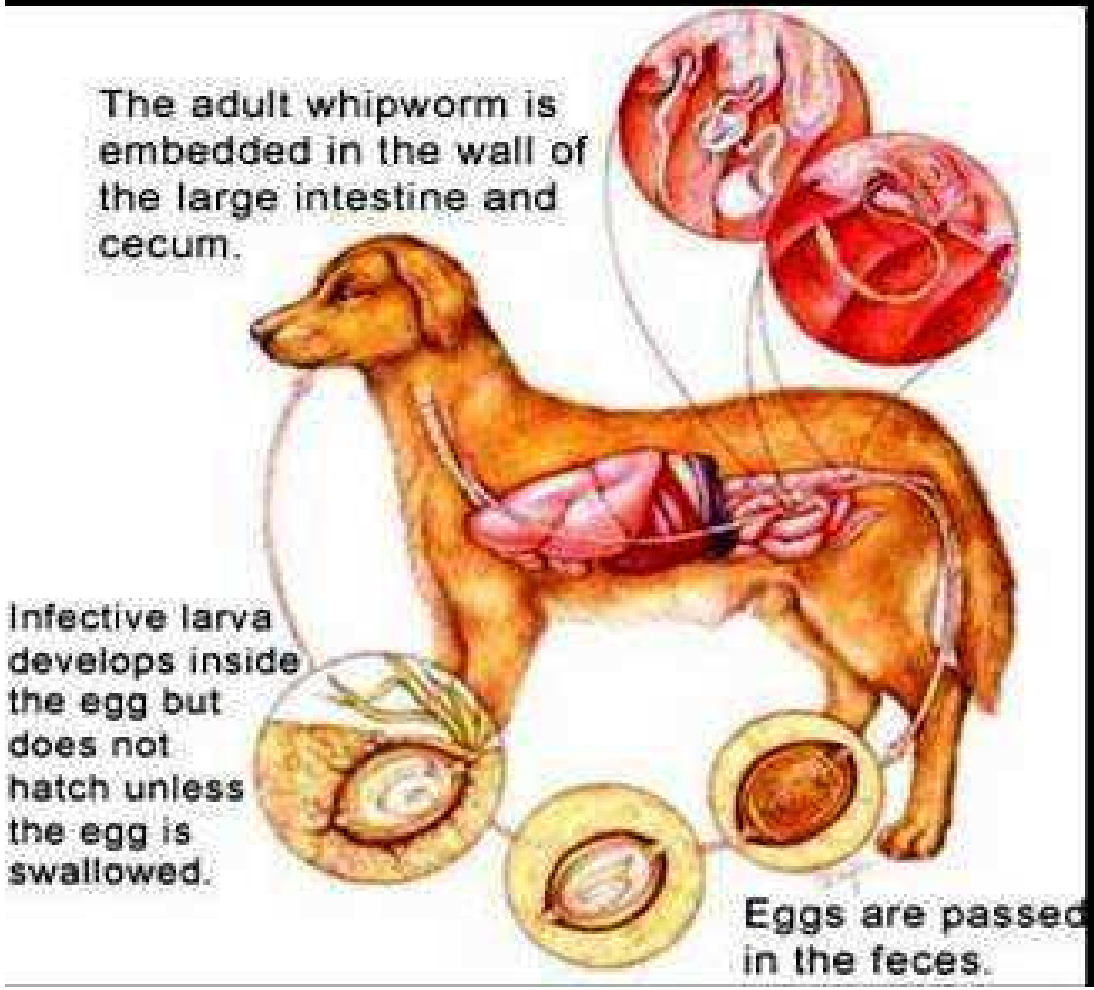

- **ESTÁGIO INFECTANTE = L1 NO OVO**
- **L1 PENETRA NA MUCOSA CECAL**
- **MUDAS (L2 A L5) - GLANDULAS DA MUCOSA CECAL**
- **ADULTOS: Esôfago encravado na MUCOSA**

PARASITOSES DE CÃES E GATOS

TRICHURIS VULPIS – PATOGENIA E SINTOMAS

- A MAIORIA DAS INFECÇÒES SÃO LEVES E ASSINTOMÁTICAS
- ENTERITES
- DIARRÉIAS COM SANGUE
- VÔMITOS
- INFLAMAÇÃO DA MUCOSA CECAL

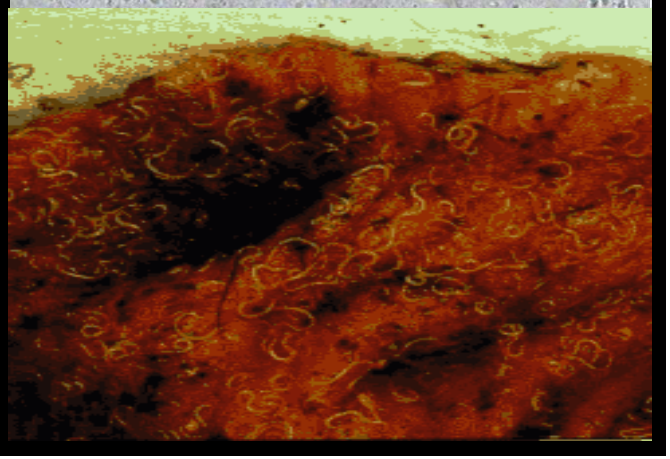

Spirocerca lupi

Nome vulgar: verme esofagiano dos cães
Classe: Nematoda
Ordem: Spirurida
Familia: Thelaziidae

SUBMUCOSA MUSCULAR

LUZ

MIGRA ESÔFAGO *

PAREDE DA AORTA: 2 ½ - 3 meses

DIAFRAGMA/ARCO AORTICO

AORTA DORSAL

ARTÉRIA AORTA

L3 ESTÔMAGO

* Locais erráticos

CÃO

5 – 6 MESES

OVOS EMBRIONADOS

FEZES

BESOUROS COPRÓFAGOS: (L1-L2-L3) L3 se encista

H.PARATÊNICOS: Aves, répteis, outros mamíferos

Nódulos fibrosos causados por *Spirocerca lupi* na parede do esofago de um cão.

Note vermes emergindo do nódulo.

Determinar na prática veterinária a incidência da *Spirocerca lupi* em cães.

- **Os sinais clínicos:**
  - **vômito (46%);**
  - **Perda de peso (27%);**
  - **tosse (21%)**
  - **regurgitamento (20%).**
- **Diagnóstico:**
  - **Metodo radiologia (74%);**
  - **Endoscopia (27%);**
  - **Exame Pós-morte (34%) Exame de fezes pela método de flutuação (4%).**

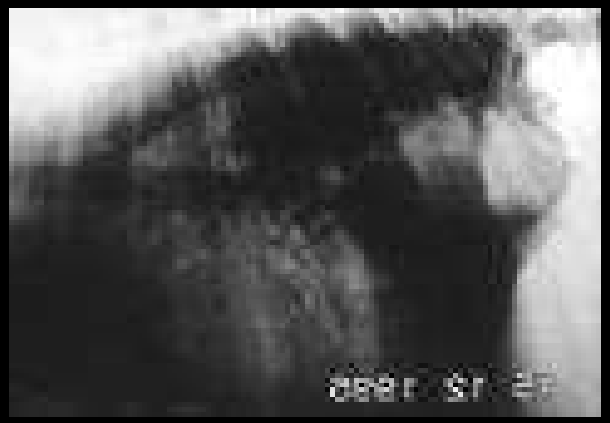

Aneurisma Sacciforme (causado por *Spirocerca lupi*)
Saculações na parede determinando dilatações com adelgaçamento da parede do vaso
Aorta torácica de cão

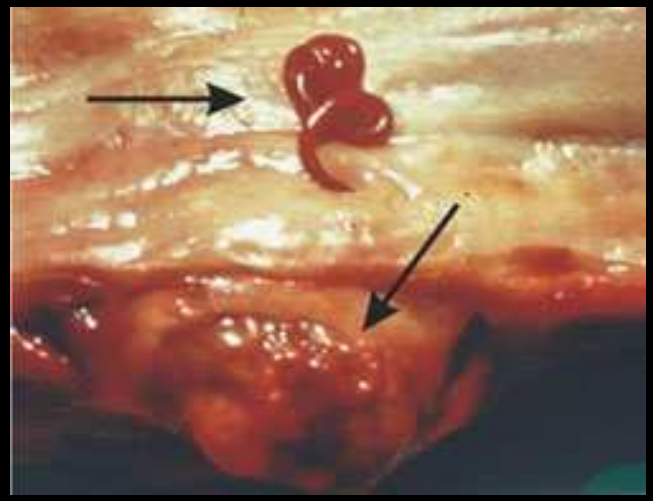

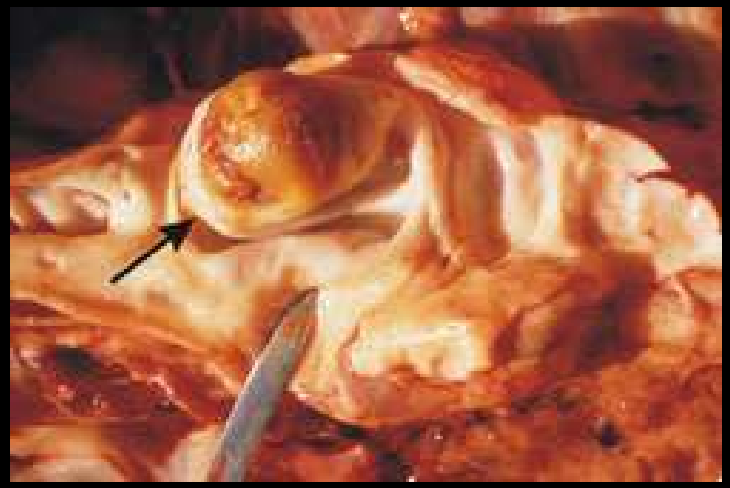

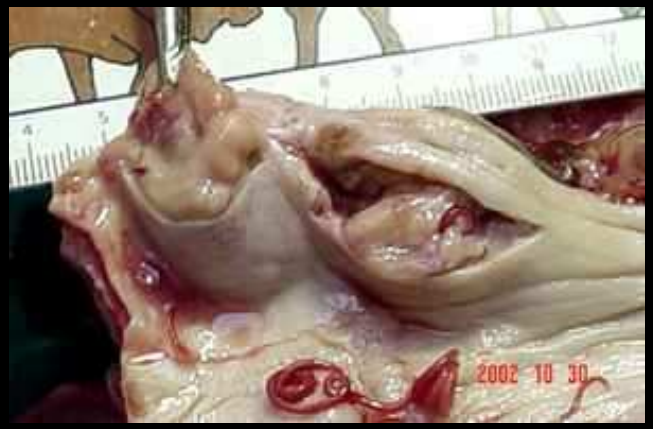
2002 10 30

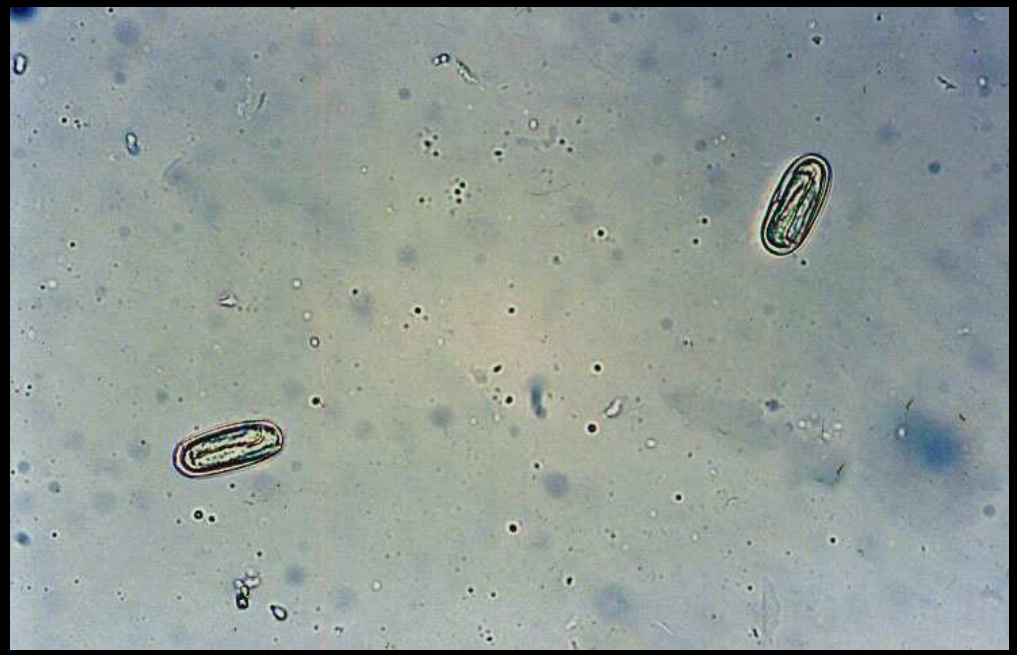

353 cães - 45% positivas

Tabela 1
Número e porcentagem de amostras fecais de cães, positivas para as diferentes espécies de parasitos. Laboratório de Doenças Parasitárias do Departamento de Medicina Veterinária Preventiva e Saúde Animal da Faculdade de Medicina Veterinária e Zootecnia da USP (1991-1995).

Parasitos	Nº de amostras positivas (n = 353)	%
Ancylostoma spp.	72	20,40
Toxocara canis	30	8,49
Giardia sp.	27	7,65
Cryptosporidium parvum	10	2,83
Cystoisospora spp.	9	2,55
Sarcocystis spp.	6	1,70
Hammondia heydorni	3	0,85
Dipylidium caninum	1	0,28
Spirocerca lupi	1	0,28
Trichuris vulpis	1	0,28

Tabela 3
Número e porcentagem de amostras fecais de gatos, positivas para as diferentes espécies de parasitos. Laboratório de Doenças Parasitárias do Departamento de Medicina Veterinária Preventiva e Saúde Animal da Faculdade de Medicina Veterinária e Zootecnia da USP (1991-1995).

Parasitos	Nº de amostras positivas (n = 187)	%
Cystoisospora spp.	72	38,5
Toxocara cati	64	34,22
Giardia sp.	30	16,04
Cryptosporidium parvum	27	14,44
Ancylostoma spp.	25	13,37
Dipylidium caninum	20	10,69
Sarcocystis spp.	16	8,56
Physaloptera spp.	9	4,81
Hammondia-Toxoplasma	3	1,60
Strongyloides stercoralis	3	1,60
Platynosomum concinum	2	1,07

n = número total de amostras examinadas.

Tabela 2
Número e porcentagem de amostras fecais de cães, positivas para *Toxocara canis* e *Ancylostoma* spp., em infecções únicas ou em associações. Laboratório de Doenças Parasitárias do Departamento de Medicina Veterinária Preventiva e Saúde Animal da Faculdade de Medicina Veterinária e Zootecnia da USP (1991-1995).

Gênero	Infecção única		Infecção mista	
	n	%	n	%
Ancylostoma spp.	37	51,39	35	48,61
Toxocara canis	12	40,00	18	60,00

n = número de animais positivos.

Tabela 4
Número e porcentagem de amostras fecais de gatos, positivas para *Toxocara* spp. e *Ancylostoma* spp., em infecções únicas ou em associações. Laboratório de Doenças Parasitárias do Departamento de Medicina Veterinária Preventiva e Saúde Animal da Faculdade de Medicina Veterinária e Zootecnia da USP (1991-1995).

Gênero	Infecção única		Infecção mista	
	n	%	n	%
Ancylostoma spp.	4	16,00	21	84,00
Toxocara spp.	12	18,75	52	81,25

n = número de animais positivos.

- Complicacões associadas:
  - 76 % neoplasias esofagiana (41%);
  - Osteopatia hipertrófica (38%) e,
  - Hemotórax aguda (30 %).

Tratamento especifico:

1. Grupo que não recomenda (42%):
   - Não usam qualquer tratamento (72%);
   - Recomendação é a sacrificio (28%)

Grupo que não recomenda:

- Ivermectina (52%);
- Doramectina (27%);
- 13% outras drogas (benzimidazoles) e,
- 8% usam disofenol.

63% dos veterinários concordam que o tratamento é ineficaz;

31% consideram eficaz e,

De qualquer forma a mortalidade é alta.

Dirofilaria immitis

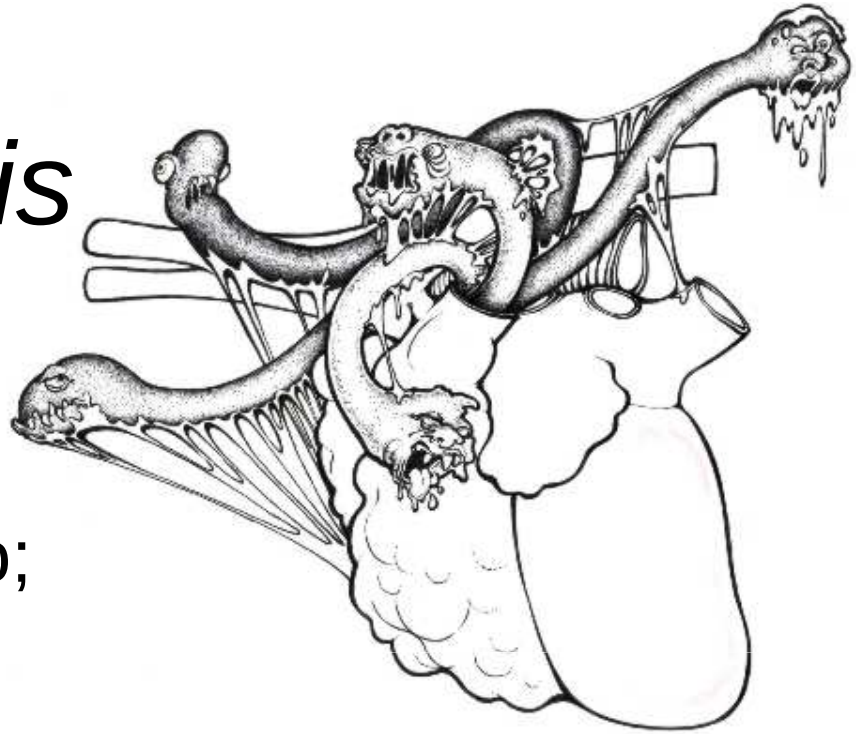

- Longos e delgados;
- até 35cm de comprimento;
- alojam no lado direito do coração e vasos sanguíneos.

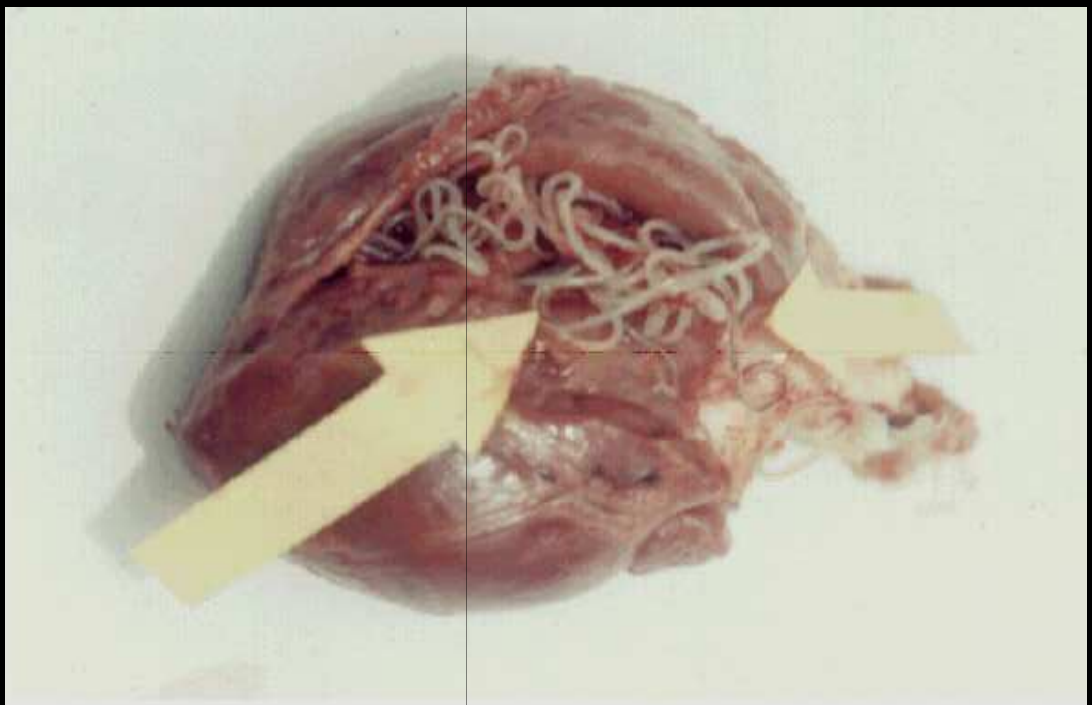

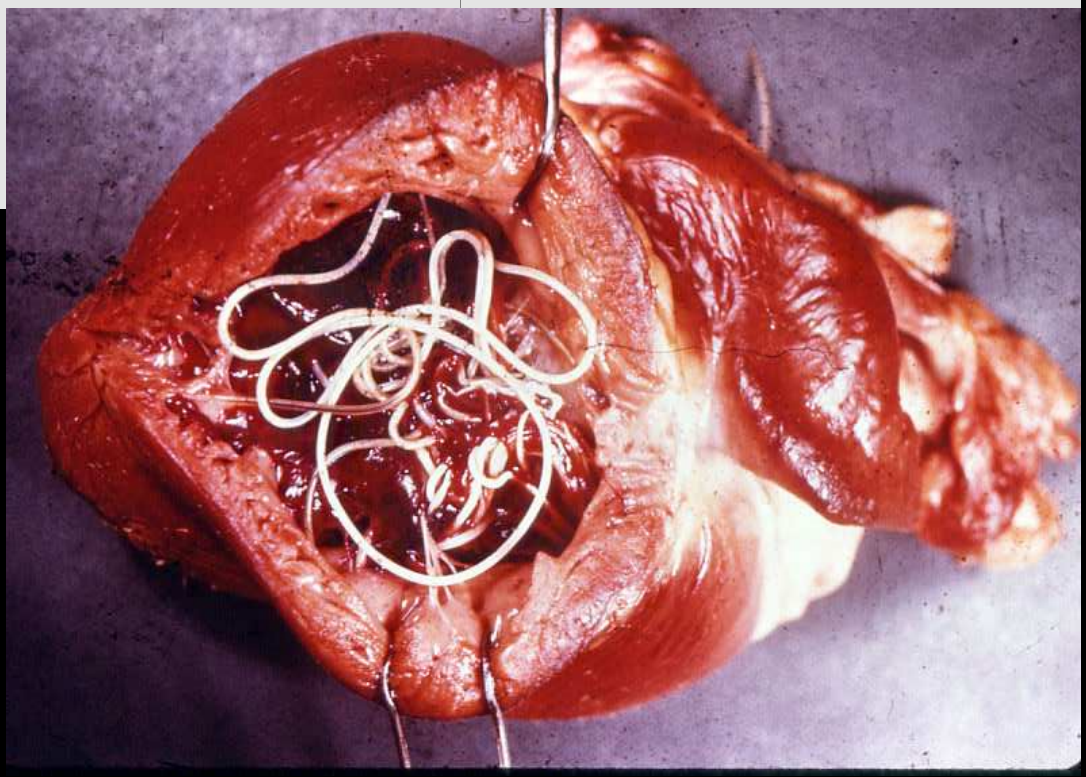

Dirofilaria immitis Life Cycle

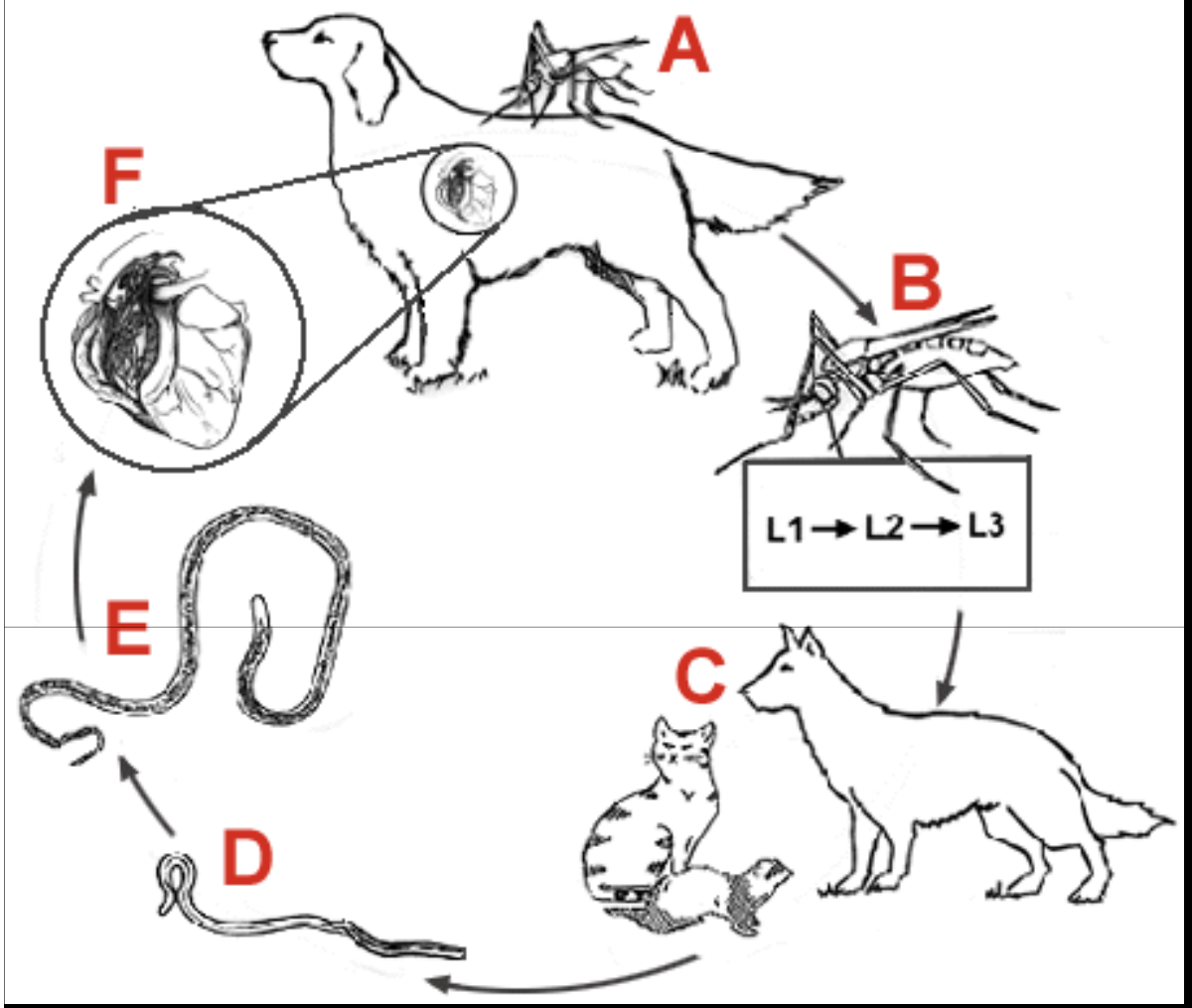

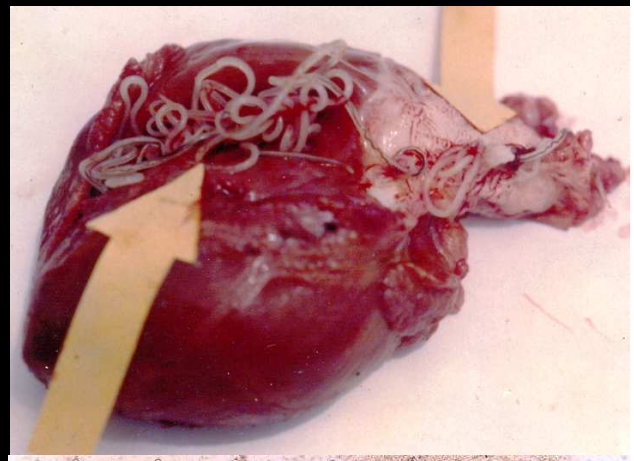

Microfilarias de *D. immitis*

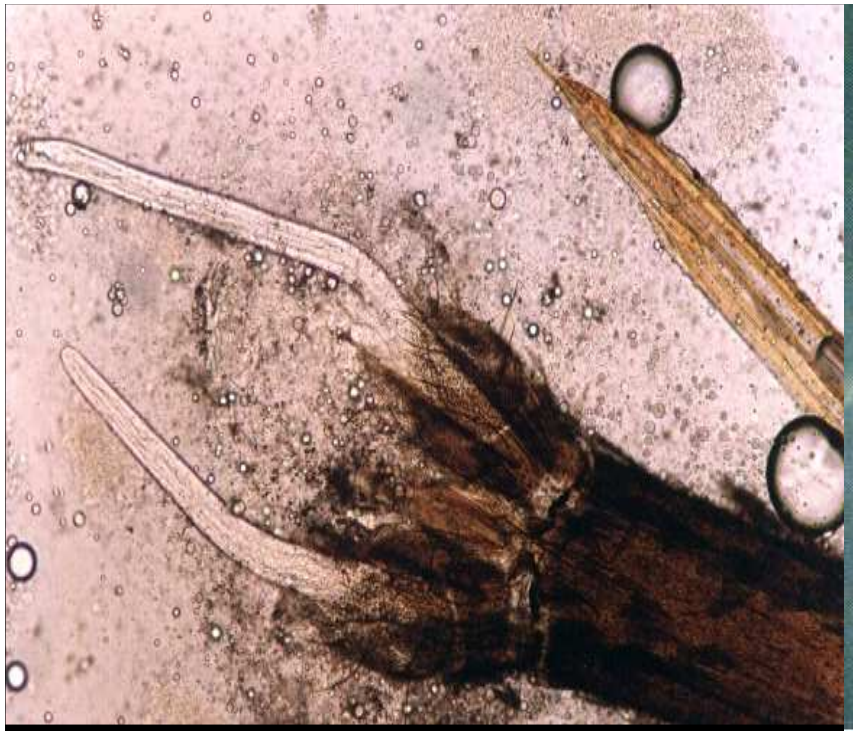

Obstrução à passagem do sangue.

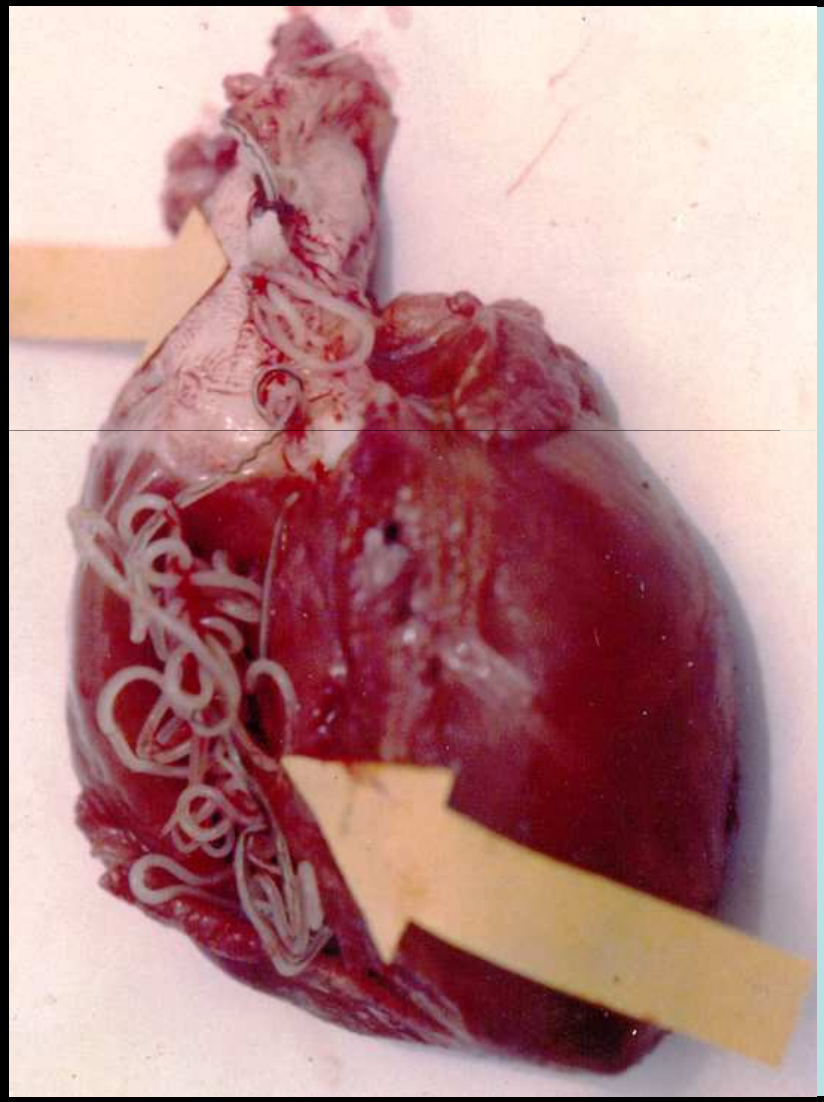

Para compensar o problema:

- O coração terá que trabalhar mais e com mais força;
- Com o tempo, haverá enfraquecimento do músculo cardíaco;
- Dilatação;
- Sinais de doença cardíaca.

Casos humanos
dirofilariose pulmonar

País	Número de casos
EUA	133
Japão	49
Austrália	17
Brasil	17
Espanha	10
França	01
Colômbia	01
Desconhecido	01
Total	229

Distribuição da dirofilariose humana pulmonar no Brasil

Estado	Número de casos	Referência
Rio de Janeiro	01	Magalhães, 1887
Desconhecido	01	Leonardi et al., 1977*
São Paulo	01	Schneider et al., 1986
Rio de Janeiro	03	Madi et al., 1990
São Paulo	01	Saad et al., 1991
São Paulo	09	Barbas Filho et al.,1992
São Paulo	01	Amato et al., 1993
Total	17	

* Paciente de origem norte- americana, morando no Brasil

Dioctophyme renale

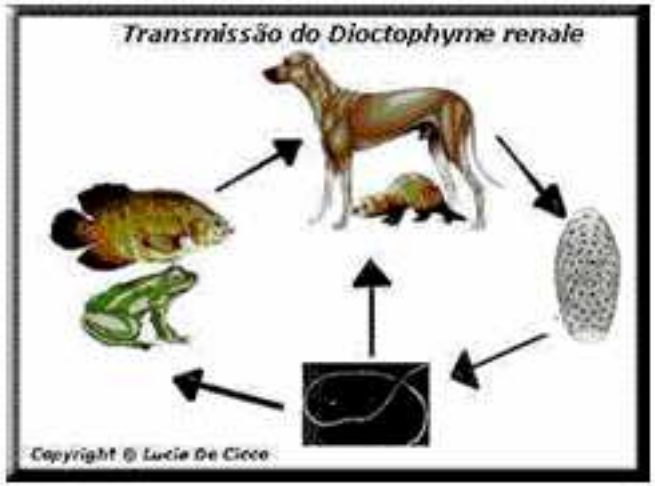

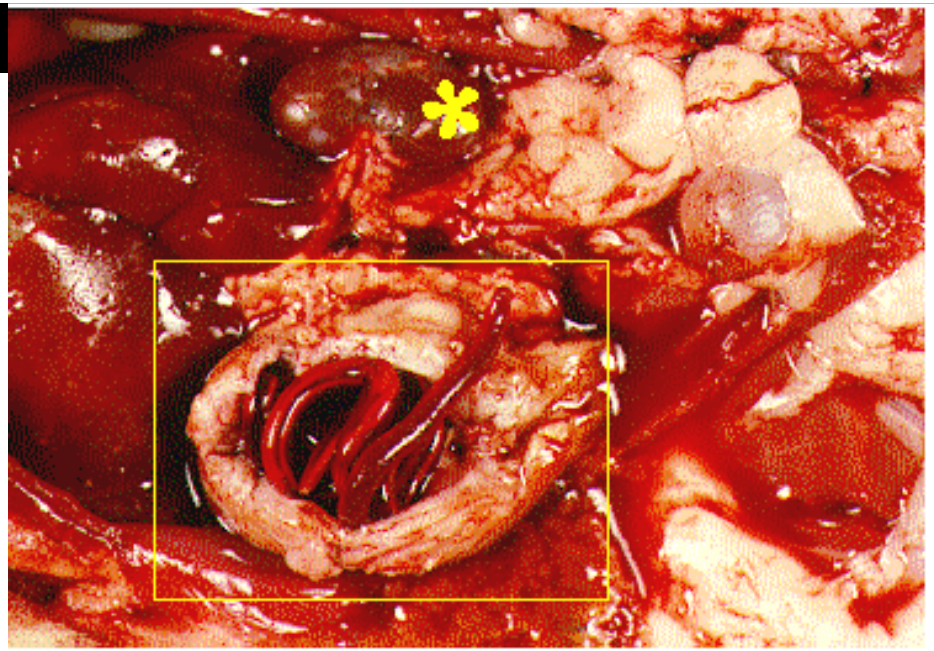

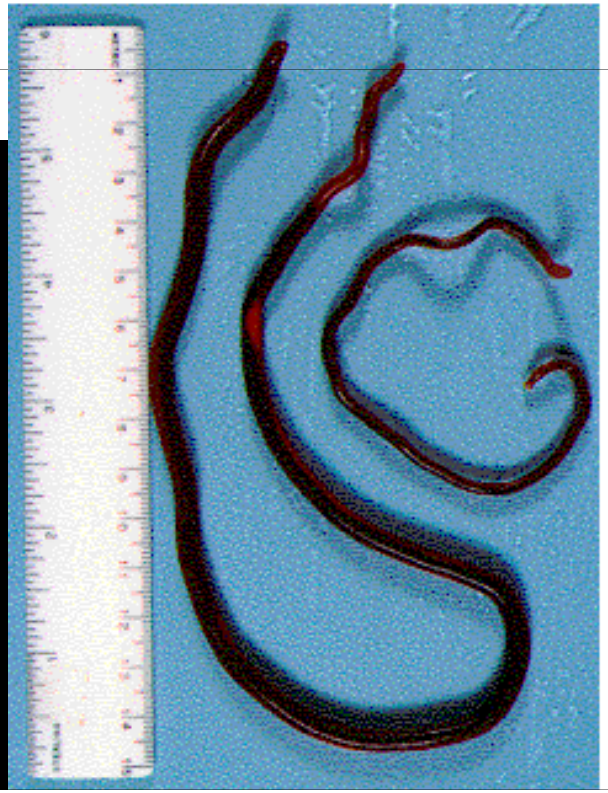

RECOMENDAÇÕES GERAIS PARA O CONTROLE DE ENDOPARASITAS EM CÃES E GATOS

- **Remoção adequada das fezes coletando-as com uma pá**
- **Evitando esguichar a água diretamente sobre as mesmas**
- **Limpeza periódica dos locais freqüentados pelos animais com desinfetantes para limpeza pesada quando possível utilizar vassoura de fogo**
- **Realizar exame de fezes dos animais adultos a cada 4 meses e vermifugar os animais positivos**

RECOMENDAÇÕES GERAIS PARA O CONTROLE DE ENDOPARASITAS EM CÃES E GATOS

- **Em canis coletivos, caso um animal esteja infectado, vermifuga os outros animais que convivem com o mesmo**
- **Vermifugação das fêmeas reprodutoras antes da cobertura e dez dias antes do parto**
- **A primeira vermifugação dos filhotes pode ser feita a partir de 25 dias após o nascimento**
- **Manter rigoroso padrão de higiene e evitar a promiscuidade, principalmente no que se refere ao convívio dos animais com as crianças**

Ação – interferência na coordenação neuromuscular do parasita levando à potencialização do GABA. Produz paralisia flácida do parasita.

Ivermectina – cães e gatos
0,2 – 0,4 mg/kg PO / SC – Dose única

Selamectina – cães e gatos
6 mg/kg TÓPICO – Dose única
Aplicar em animais acima de seis semanas de idade

MILBEMICINAS
Ação – interferência na coordenação neuromuscular do parasita levando à potencialização do GABA. Produz paralisia flácida do parasita.

Milbemicina Oxima – cães e gatos
Cães - 0,5 mg/kg PO – Dose única
Gatos – 2 mg/kg PO – Dose única
Em animais acima de quatro semanas de idade

Moxidectin – cães e gatos
0,2 mg/kg SC – Dose única

SUBSTITUTOS FENÓLICOS
Ação – interferem no metabolismo energético como desacopladores da fosforilação oxidativa. Leva à morte por inanição.

Nitroscanato – cães
50 mg/kg – Dose única

PIRIMIDINAS
Ação – interferem na coordenação neuromuscular do parasita como agonista energético. Provoca no parasita paralisia espástica.

Pamoato de Pirantel – cães e gatos
5 mg/kg PO – Dose única
Em animais acima de duas semanas de idade

PIPERAZINA
Ação – interferência na coordenação neuromuscular do parasita levando à potencialização do GABA. Produz paralisia flácida do parasita.

Piperazina – cães e gatos
60 mg/kg PO – Dose única
Em animais acima de seis semanas de idade

PIRAZINOISOQUINOLONAS
Ação – agem sobre o potencial de membrana das células musculares do parasita, promovendo a entrada do ion Ca++ para dentro da célula, o que resulta na vacuolização e desintegração do seu tegumento.

Praziquantel – cães e gatos
5 mg/kg PO – Dose única